AGENCY FOR INTERNATIONAL DEVELOPMENT
WASHINGTON, D. C. 20523

BIBLIOGRAPHIC INPUT SHEET

FOR AID USE ONLY

1. SUBJECT CLASSIFICATION

A. PRIMARY: Agriculture

AL72-0000-G518

B. SECONDARY: Pests of animals--Colombia

2. TITLE AND SUBTITLE

Epizootia espontanea de hepatitis toxica en porcinos atribuida a aflatoxicosis

3. AUTHOR(S)

Adams,L.G.

4. DOCUMENT DATE	5. NUMBER OF PAGES	6. ARC NUMBER
1974	19p.	ARC

7. REFERENCE ORGANIZATION NAME AND ADDRESS

Tex.A&M

8. SUPPLEMENTARY NOTES *(Sponsoring Organization, Publishers, Availability)*

(In Revista ICA v.9,no.1,p.31-48)

9. ABSTRACT

BEST COPY AVAILABLE

10. CONTROL NUMBER

PN-RAA- 243

11. PRICE OF DOCUMENT

12. DESCRIPTORS

Aflatoxin
Disease outbreaks
Hepatitis,toxic
Colombia

13. PROJECT NUMBER

14. CONTRACT NUMBER

CSD-1947 Res.

15. TYPE OF DOCUMENT

AID 590-1 (4-74)

Xerox copy

revista ICA

INSTITUTO COLOMBIANO AGROPECUARIO

PUBLICACION CIENTIFICA DEL INSTITUTO COLOMBIANO AGROPECUARIO

VOLUMEN IX NUMERO 1 MARZO 1974

RCOAB2 9(1) 1 - 135 (1974) FLORIDO

CONTENIDO

Estudio microbiológico durante el faenado, transporte, almacenamiento y procesamiento de canales bovinas.
Tomás C. Arango y Víctor Cotrino 1

Enterotoxemia de los equinos.
Ricardo Ochoa, Stella Gómez, Francisco Bustos y Eddie Trejos 15

Epizootia espontánea de hepatitis tóxica en porcinos atribuida a aflatoxicosis.
L. Garry Adams 31

Fertilización de una rotación maíz-fríjol en suelos rojos del departamento de Antioquia.
Manuel Rodríguez J. 49

Encalamiento en suelos volcánicos de la penillanura central de Antioquia.
Manuel Rodríguez J. 61

Disponibilidad del azufre para las plantas en dos suelos de los Llanos Orientales de Colombia.
Luis Pedraza, Rodrigo Lora S. 77

Efecto de una lactona del ácido Resorcílico (RAL) en el aumento de peso de novillos en pastoreo.
Eutimio Rubio 113

Rentabilidad social de las inversiones en investigación de arroz en Colombia.
Jorge Ardila y Reed Hertford 121

DIVISION DE COMUNICACIONES

BOGOTA, D.E. COLOMBIA

EPIZOOTIA ESPONTANEA DE HEPATITIS TOXICA EN PORCINOS ATRIBUIDA A AFLATOXICOSIS*

L. Garry Adams**

1. INTRODUCCION

Este artículo describe la historia, las primeras investigaciones clínico-patológicas, las lesiones macroscópicas y microscópicas de la primera epizootia espontánea de Hepatitis Tóxica en porcinos atribuida a aflatoxicosis en Colombia.

2. REVISION DE LITERATURA

Cuatro aflatoxinas principales, B_1, B_2, G_1, y G_2, las cuales son metabolitos tóxicos de ciertas cepas *Aspergillus flavus*, han sido identificadas por su movilidad cromatográfica y fluorescencia ultravioleta. De ellas, B_1 es la más tóxica (16). Algunos alimentos, particularmente torta de maní y granos de maíz contaminados con *A. flavus*, conservados bajo condiciones húmedas y cálidas, pueden producir aflatoxinas (36, 45, 52). Son susceptibles a aflatoxicosis los patitos (5, 13), polluelos (5), pavos (53), cerdos (3, 6, 7, 10, 12, 19, 20, 21, 22, 23, 27, 28, 30, 31, 33, 35, 42, 48, 49, 50, 54, 55), ganado vacuno (12, 24, 49), perros (17, 37, 38), ovejas (2) y otras especies (56). Las aflatoxinas pueden estar asociadas con hepatomas y otras

---

* Contribución de Texas A & M. University, Centro Internacional de Agricultura Tropical, United States Agency for International Development y el Laboratorio de Investigaciones Médicas Veterinarias del Instituto Colombiano Agropecuario.

** Profesor Asociado, Department of Veterinary Pathology, Institute of Tropical Veterinary Medicine, College of Veterinary Medicine, Texas A & M. University, College Station, Texas 77843.

El autor expresa los agradecimientos a la Sta. Beatrice Roitman, Sra. Nelly Girón de Payán y Sr. Luis Eduardo Ramírez, por su colaboración en el presente trabajo.

hepatopatías del hombre (40, 44), y fueron carcinogénicas a los patitos (15), curíes (14), truchas (4) y ratas (8) mucho antes de que la administración de la toxina fuese descontinuada. El mecanismo de acción de la aflatoxina está aparentemente relacionado con una inhibición de mitosis (32) y con síntesis de proteínas (18), a través de una inhibición producida por replicación nuclear y nucleolar de ácido desoxirribonucléico (DNA). La susceptibilidad aguda de aflatoxinas en los animales, parece estar directamente relacionada con factores nutritivos, hormonales y de envejecimiento (47). La aflatoxicosis fue discutida acertadamente por varios autores (26, 29, 39, 41, 46).

Algunas de las manifestaciones clínicas inducidas por aflatoxinas en los cerdos fueron las siguientes: pérdida de peso (10, 21, 23, 50), reducción en la conversión de alimentos (23, 30), anorexia (20, 50), depresión (20, 50), endurecimiento de la cobertura pilosa (50), aumento seguido de disminución de la temperatura corporal (20), ictericia (50), diarrea (50), melena (20), deshidratación y emaciación (50) y muerte (20, 30, 42, 50, 55).

Determinaciones bioquímicas clínicas hechas en muestras provenientes de casos experimentales y espontáneos de aflatoxicosis en porcinos, muestran lo siguiente: aumento de los niveles de transaminasa glutámico-oxalo-acética en el suero (20, 23, 27, 28), altas concentraciones de deshidrogenasa isocítrica en el suero (23, 27), actividad elevada de la transferasa carbamil-ornitina en el suero (20, 23, 27, 28) se aumentaron mientras que la deshidrogenasa málica (23) y los niveles de transaminasa glutámico-pirúvica del suero (20, 23), permanecieron constantes o decrecieron. Los tiempos de protrombina (2), leucocitos totales (20), hematocrito (50), contenido de hemoglobina (50), niveles totales de bilirrubina sérica (50), índice ictérico (20) y las tasas de excreción bromosulfaleína (20), aumentaron mientras que los niveles de nitrógeno no proteico de la sangre y nitrógeno uréico de la sangre disminuyeron (23, 27). Los niveles de albúmina del suero (3, 20, 23, 27), globulinas alfa$_1$ (3), globulinas alfa$_2$ (3), globulinas beta (3) y la relación albúmina/globulinas (23, 27) se redujeron en tanto que las globulinas gama y los niveles totales de proteína en el suero (3, 20, 23) usualmente aumentaron o bien permanecieron constantes. La prueba de floculación del suero con yodo fue positiva (3). Concentraciones de vitamina A en el hígado (20, 23, 27, 28), glicógeno (23) y lípidos hepáticos totales (23, 27) disminuyeron; sin embargo, los lípidos hepáticos totales pueden también aumentar (28).

Las lesiones macroscópicas de aflatoxicosis porcina han sido descritas de la siguiente manera: hígados firmes, con coloración pálida amarillo-café, con focos rojos dispersos de un mm de diámetro y/o nódulos hasta de cinco cm de diámetro (20, 23, 42, 49, 50), lóbulos hepáticos prominentemente acentuados (23, 42), mayor resistencia hepática al corte (23, 42, 49, 50), edema hepático interlobular (50), vesícula biliar edematosa engrosada que contiene una bilis espesa (23, 50), cirrosis (42, 49, 50) hemorragias en la mucosa del estómago, intestino delgado, colon y ciego (20, 23, 49), hemorragia subserosa de los intestinos (20, 23, 49), hemorragias subcutáneas

(20, 49), hemorragia muscular subfacial (20, 49), hemorragia subespicardial y subendotelial (20, 40, 50), ictericia (23, 42, 49, 50), transudación amarilla en el saco pericardial, las cavidades torácica y peritoneal (23, 49, 50), edema del uréter, colon espiral, páncreas y atrofia serosa del depósito graso cardíaco (23, 49, 50).

Las lesiones hepáticas microscópicas producidas por la aflatoxicosis porcina pueden ser debidas a hepatitis aguda, subaguda y tóxica crónica. La hepatitis tóxica aguda presenta: inflamación hepatocelular (20, 50), severa congestión centrilobular con hemorragia en el espacio de Dissé (20), desorganización parenquimal hepática (20); hepatocitos individuales dispersos y áreas focales de necrosis hepatocelular con cariorrexis y cariolisis hepatocelular (20, 50), edema interlobular y dilatación de las glándulas linfáticas hepáticas (50). La hepatitis tóxica subaguda puede ser descrita como un estado intermedio entre los estados agudo y crónico porque contiene las últimas lesiones del estado agudo y las primeras lesiones del estado crónico. La hepatitis tóxica crónica debido a aflatoxicosis porcina varía de una granulación fina a una formación hialina de cuerpos, del citoplasma hepatocelular con condensación del citoplasma alrededor del núcleo (20, 23), agrandamiento hepatocelular (megalocitosis) con heterogenicidad hepatocelular y anisocitosis (23), cariomegalia hepatocelular (23, 50), condensación interlobular y proliferación de la reticulina y de las fibras colágenas, produciendo una separación de hepatocitos centrilobulares y midzonales debido a la fibrosis (20, 23, 49, 50), lipidosis (23, 49, 50), hiperplasia biliar e hipertrófica con ligera estasis biliar (23, 49, 50)y regeneración hepatocelular focal con distorsión lobular y lipidosis pronunciada con estasis biliar en los hepatocitos megaloblásticos regenerativos (23). Las lesiones renales debidas a aflatoxicosis porcina incluyen lo siguiente: atrofia glomerular (49), dilatación tubular (49, 50), hemorragia alrededor de los conductos papilares (50), megalocitosis renal tubular celular (23) y nefritis tubular tóxica (49). La necrosis pancreática ha sido también descrita (49).

3. MATERIALES Y METODOS

3.1. HISTORIA.

De 56 cerdos Duroc Jersey, machos y hembras, de cuatro a seis meses, nueve murieron en una explotación porcina localizada a 40 kilómetros al Oeste de Bogotá, de una enfermedad desconocida. Dos de estos nueve cerdos fueron sometidos a necropsia. Dos de los 47 originales fueron adquiridos para experimentación más avanzada y necropsia final. La dieta indicada en la Tabla 1., fue suministrada a voluntad a los cerdos. Además, se agregaron 5 kilogramos de Afsillin Cerdos* a cada tonelada de la ración, con el propósito

* Producto manufacturado por E.R. Squibb & Sons, Interamerican Corporation, Cali, Colombia.

de asegurar el suministro de la cantidad adecuada de vitaminas y minerales y de agregar antibióticos y ácido arsanílico, como factores de crecimiento. Dos meses antes de que ocurriera la mortalidad de los cerdos, se hizo una substitución de torta de maní importada por torta de soya como fuente de proteínas en una proporción equivalente al 8,75 por ciento de la dieta. La dieta que contenía torta de maní fue suministrada durante dos meses. Desafortunadamente, el criador de cerdos utilizó este alimento, que contenía torta de maní, el cual estaba en malas condiciones, sin embargo, se obtuvo un lote de 400 kilogramos de la dieta normal con el propósito de hacer un ensayo adicional sobre alimentación de patitos, ratas y cerdos que no presentaban síntomas de la enfermedad, así como también para alimentar los dos cerdos afectados que habían sido adquiridos. La ración que no contenía torta de maní no produjo síntomas de la enfermedad en patitos de 10 días, en ratas de 21 días ó en cerdos de 65 días, después de haber estado consumiendo este alimento durante un período de 60 días. Los dos cerdos afectados se alimentaron con la ración que no contenía torta de maní hasta cuando murieron a los 112 y 119 días, respectivamente. Semanalmente se efectuaron exámenes clínicos y determinaciones clínico-patológicas hasta cuando sobrevino la muerte y se hizo la necropsia.

TABLA 1. Dieta suministrada a los cerdos.

CERDOS kg	MAIZ kg	MEZCLA DE PROTEINA Y MINERALES kg
15-45.0	37.5	12.5
45-8-.0	41.5	8.5
62.5-112.5	46.0	4.0

MEZCLA DE PROTEINAS EN kg		MEZCLA DE MINERALES EN kg	
Tankage	5.0	Sal yodada	16.5
Harina de pescado	5.0	Harina de hueso	16.5
Torta de soya	17.5	Piedra caliza pulverizada.	15.65
Harina de alfalfa	10.0	Sulfato ferroso	0.5
Torta de ajonjolí	10.0	Sulfato de Cobre	0.05
		Sulfato de Manganeso	0.50
		Oxido de Zinc	0.20

3.2. PATOLOGIA CLINICA.

Se recolectaron semanalmente muestras de sangre y de suero de los dos cerdos afectados, los cuales fueron mantenidos con la dieta normal que suministraba el criador hasta cuando tales animales murieron en los días 112 y 119. También se hicieron determinaciones semanales de hematocrito, contenido de hemoglobina*, niveles de deshidrogenasa de sorbitol (DHS) (24) actividad de la transaminasa glutámico oxalo-acética del suero SGOT (43),

* Hycel Co., Cyanmetheglobin Technique, Houston 2, Texas.

concentraciones de proteína sérica total (9) y patrones electroforéticos de las proteínas séricas (11). Cada mes se hicieron concentraciones totales de bilirrubina en el suero (25) y recuento total de leucocitos. Los resultados de estas determinaciones se muestran en las Figuras 1, 2, 3, 4 y 5.

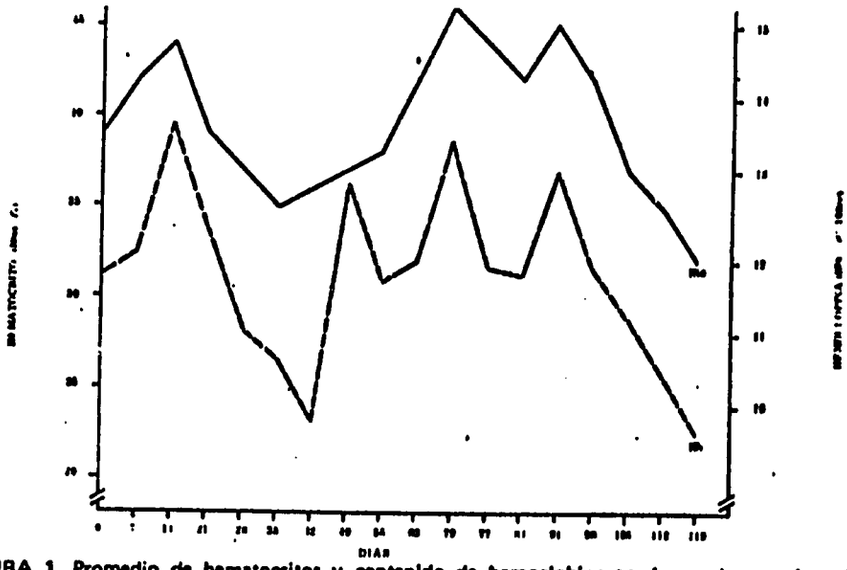

FIGURA 1. Promedio de hematocritos y contenido de hemoglobina en dos cerdos con hepatitis tóxica crónica, atribuida a aflatoxicosis.

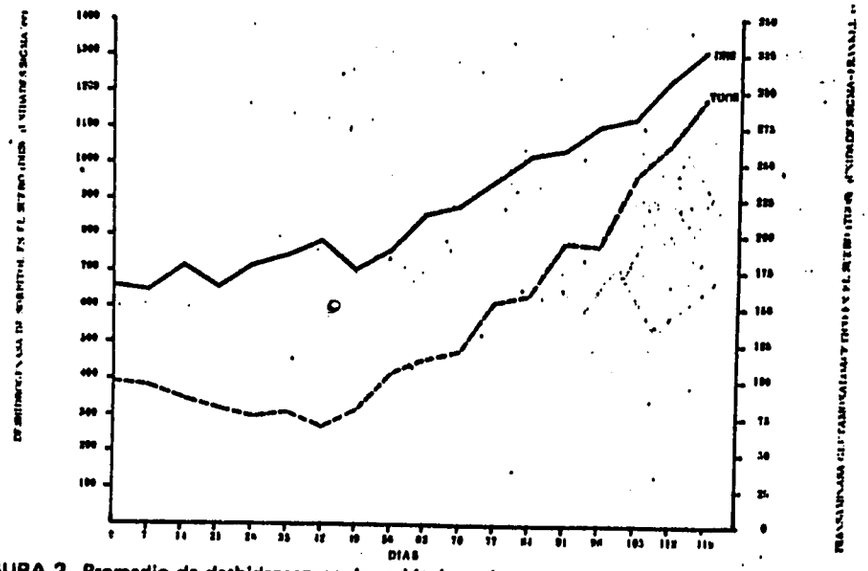

FIGURA 2. Promedio de deshidrogenasa de sorbitol en el suero y niveles de transaminasa glutámico-oxálica, en dos cerdos con hepatitis tóxica crónica, atribuida a aflatoxicosis.

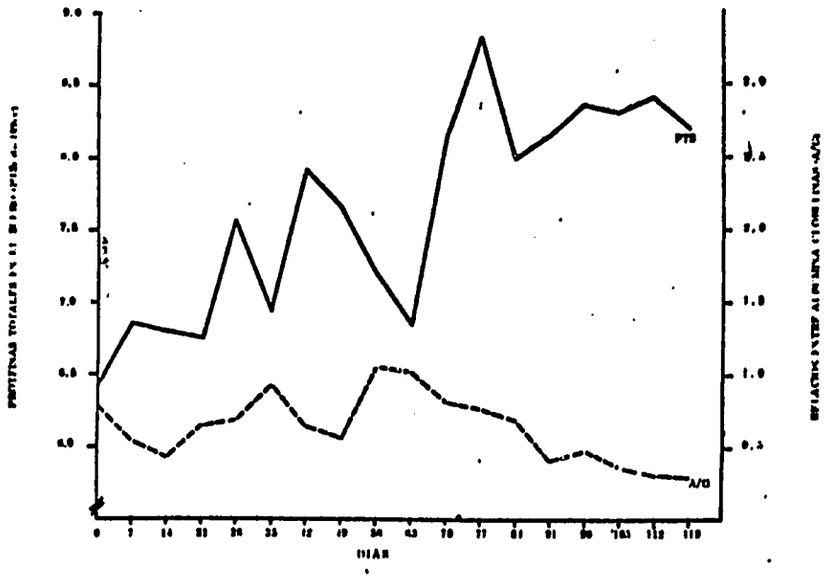

FIGURA 3. Promedio de las concentraciones de proteínas totales en el suero y de la relación albúmina/globulines en dos cerdos con hepatitis tóxica crónica atribuida a aflatoxicosis.

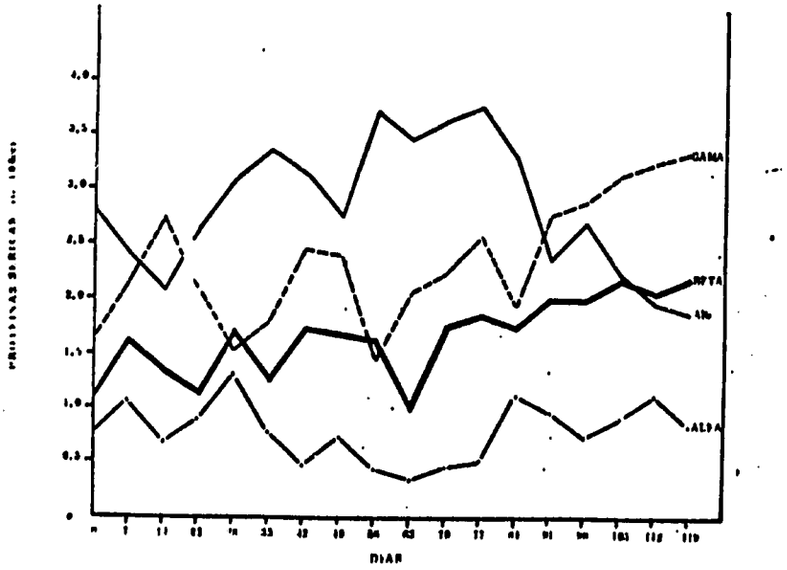

FIGURA 4. Promedio de las concentraciones de albúminas del suero y de las globulines alfa, beta y gama en dos cerdos con hepatitis tóxica crónica atribuida a aflatoxicosis.

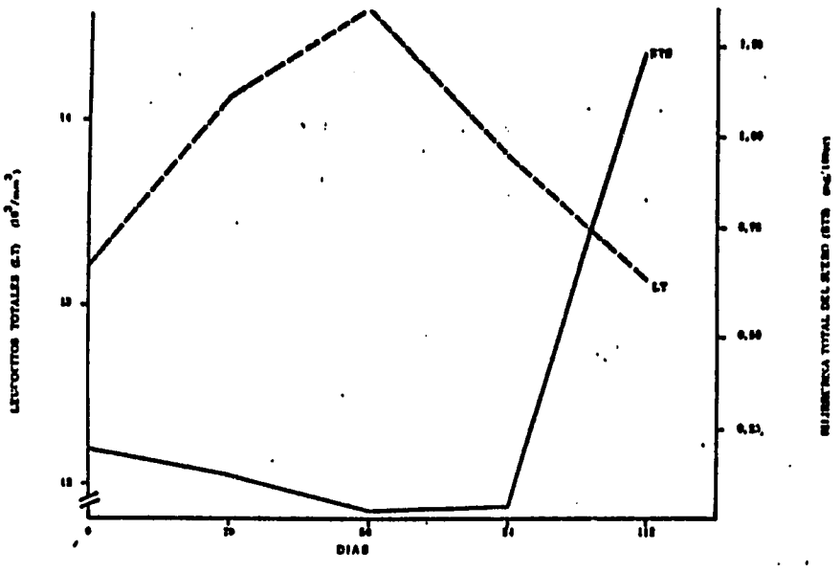

FIGURA 5. Promedio de los recuentos totales de leucocitos de la sangre y niveles de bilirrubina total en el suero, en dos cerdos con hepatitis tóxica crónica, atribuida a aflatoxicosis.

4. RESULTADOS

4.1. SINTOMAS CLINICOS.

Hasta un mes antes de morir, los cerdos crecieron normalmente, pero se constató una pérdida gradual de peso la que continuó hasta cuando los cerdos murieron o fueron sacrificados. Los cerdos tenían un aspecto poco vigoroso y presentaban aspereza en la piel. La pérdida de apetito se hizo evidente al primer síntoma de pérdida de peso y se convirtió gradualmente en anorexia. Antes de morir, los cerdos mostraban letargo y depresión; síntomas de melena y de ictericia en las membranas mucosas. Los cerdos en estado moribundo acusaban elevaciones muy pequeñas de la temperatura rectal sobre 40 grados centígrados, pero inmediatamente antes de morir, la temperatura era de 36 grados centígrados o más baja.

4.2. LESIONES MACROSCOPICAS.

La siguiente es una descripción múltiple de las lesiones macroscópicas de los cerdos que murieron en la finca y de los cerdos afectados que se alimentaron con la ración suministrada por el dueño. En todos los casos fue evidente una atenuación del proceso de putrefacción a temperatura ambiente, aún después de 24 horas de ocurrida la muerte. Los síntomas de

petequia muscular y subcutánea fueron frecuentes. Los cuatro cerdos mostraron ictericia generalizada en las membranas mucosas, omento, pleura, peritoneo, fascias, aorta y depósitos grasos. La cavidad pleural y el saco pericardial, contenían cada uno, aproximadamente 150 cm^3 de un trasudado amarillo; la cavidad peritoneal contenía de 200 a 1.000 cm^3 de trasudado amarillo, en los cuatro casos.

En dos de los cuatro cerdos se presentó una extensa hemorragia subendocardial equimótica en el ventrículo izquierdo del septom adyacente a los músculos papilares (Figura 6). Se constataron petequias subepicardiales y equimosis a lo largo del canal y grasa coronarios. Los pulmones presentaban congestión y petequias subpleurales múltiples en todos los casos. En dos cerdos, las venas de las circunvoluciones cerebrales y del cerebelo estaban bastante congestionadas.

FIGURA 6. Hígado de un cerdo con hepatitis tóxica crónica, atribuida a aflatoxicosis. Son evidentes los focos extensivos múltiples de regeneración nodular hepática.

Se observó ulceración del fondo gástrico, con producción de hemorragia de 1,5 litros dentro de la cavidad con pequeños coágulos en tres cerdos. La sangre sin digerir, se encontró en el duodeno, yeyuno e íleon. En tres de los cuatro cerdos se observó una intensa congestión de la mucosa del yeyuno e íleon, acompañada ocasionalmente por enteritis hemorrágica multifocal. El

colon y el ciego contenían una mezcla oscura de sangre parcialmente digerida. También fue evidente la presencia de petequias subserosas en el yeyuno, íleon y colon. Los ganglios linfáticos, renales, mesentéricos, hepáticos y mediastínicos presentaban petequias medulares.

Los hígados presentaron mayor resistencia al corte, palidez, con una coloración café-amarillosa, así como cirrosis, con puntos rojos pequeños, diseminados y redondos (0,5-1,0 mm) con presencia de hemorragia periacinar en focos necróticos pequeños del parénquima hepático, en todos los cerdos. La periferia de los lóbulos hepáticos se mostraba muy acentuada por la presencia de bandas de tejido fibroso, translucente, blanco y firme. La superficie de todos los lóbulos del hígado era muy irregular debido a cientos de nódulos desmenuzables, de color amarillo brillante a café oscuro (4-10 mm) de regeneración nodular del parénquima hepático (Figura 6). Los nódulos estaban bien demarcados y dispersos en el parénquima hepático. En dos de los cuatro cerdos la vesícula biliar estaba moderadamente edematosa y contenía una pequeña cantidad de bilis, líquida y de color verde claro.

De acuerdo con información suministrada por el dueño de los cerdos, los hígados de los 45 animales sacrificados fueron descartados, presentando las mismas lesiones hepáticas macroscópicas. Esta persona informó también que dos perros que murieron al mismo tiempo que los cerdos, presentaron lesiones hepáticas similares. Desafortunadamente, no se pudo obtener muestras de ninguno de los tejidos de los 45 cerdos sacrificados ni de los perros para confirmar esta información.

4.3. LESIONES MICROSCOPICAS.

Los capilares alveolares de los pulmones estaban congestionados, constatándose además hemorragia en los alvéolos subpleurales. Se observó una extensa hemorragia endocardial, que, con frecuencia, se extendía hasta el miocardio. Los vasos cerebrales y del cerebelo estaban repletos de eritrocitos y a menudo contenían células endoteliales hipertróficas. Grandes ulceraciones del epitelio del fondo gástrico, las cuales penetraban profundamente en la submucosa, producían hemorragias masivas debido a la invasión de las arterias submucosas se produjo trombosis en varias arterias gástricas pequeñas y venas grandes. Las úlceras gástricas estaban rodeadas por una densa infiltración de leucocitos polimorfonucleares, en varias fases de la necrosis. Los vasos sanguíneos de la submucosa del duodeno, yeyuno e íleon mostraban una intensa congestión. Se constató una enteritis hemorrágica del yeyuno e íleon causada por el paso de sangre al lumen a través de la submucosa del epitelio intestinal corroído.

La lesión arquitectónica hepática más pronunciada fue la desorganización de los hepatocitos. Los hepatocitos habían perdido su arreglo sinusoidal-laminar y se habían orientado en una manera acinar (Figura 7). Los acinos hepáticos deformados estaban dispersos por la proliferación de

tejido conectivo inmaduro de tipo fibroso para formar fibras colágenas y/o a la condensación de fibras de reticulina, por células hiperplásticas de Kupffer, por hepatocitos necróticos y ocasionalmente, por hiperplasia biliar (Figura 7).



FIGURA 7. Fibrosis sinusoidal y formación primitiva de acino hepatocelular. Hígado, H & E, X500.

Marcas orientadoras, tales como áreas portales, venas hepáticas terminales y lóbulos hepáticos mostraban una distorsión parcial o total debida a regeneración nodular hepática (Figura 8), fibrosis lobular difusa y sinusoidal (Figura 7) y por ligera hiperplasia biliar. Estas condiciones contribuyeron a la aproximación de áreas portales y de venas hepáticas terminales. La necrosis del parénquima hepático y de la fibrosis de sustitución eran más prominentes en la zona periacinar. Los nódulos de la regeneración hepática estaban siempre rodeados por cápsulas fibróticas bien definidas y situados en la terminación de las arteriolas portales y vénulas (Figura 8).

A nivel celular, los hepatocitos presentaban diversos estados de degeneración. La anisocitosis hepatocelular era marcadamente pronunciada. Con frecuencia se constató la presencia de hepatocitos multinucleares megalocíticos, con abundante citoplasma granular, en grupos, formando estructuras semejantes a ácinos (Figura 9). Los hepatocitos mono y binucleares, los cuales también intentaban formar ácinos, con frecuencia

contenían vacuolas lípidas citoplasmáticas únicas, grandes o pequeñas y múltiples (Figura 10). Muchos hepatocitos tenían núcleos grandes (cariomegalia), con nucleolos hipertróficos de gran tamaño y citoplasma granular prominente. Frecuentemente, los núcleos de hepatocitos presentaron cambios necróticos. El diseño hepatocelular y la coloración diferencial eventualmente se perdieron al ocurrir la necrosis y la lisis, predominantemente en la zona periacinar. Hubo un marcado estasis biliar así como presencia de tapones y depósitos biliares que fueron comunes especialmente en la zona periacinar.

Los hepatocitos de los nódulos regenerativos usualmente eran más pequeños, contenían más vacuolas lípidas y depósitos de bilis, tenían una organización arquitectónica mucho más casual y tenían menos tendencia a formar megalocitos. Se produjo una extensa necrosis de los nódulos regenerativos. Los tapones de bilis colangiolar eran mucho más prominentes en los nódulos regenerativos.



FIGURA 8. Nódulos de regeneración hepática con cápsulas fibróticas bien definidas. Hígado, H & E, X125.



FIGURA 9. Hepatocitos megalocíticos binucleares con un citoplasma granular rodeado por una zona densa de fibrosis. Hígado, H & E, X500.

FIGURA 10. Hepatocitos de formación acinar, con vacuolas lípidas en el citoplasma rodeado por primitiva fibrosis sinusoidal. Hígado, H & E, X500.

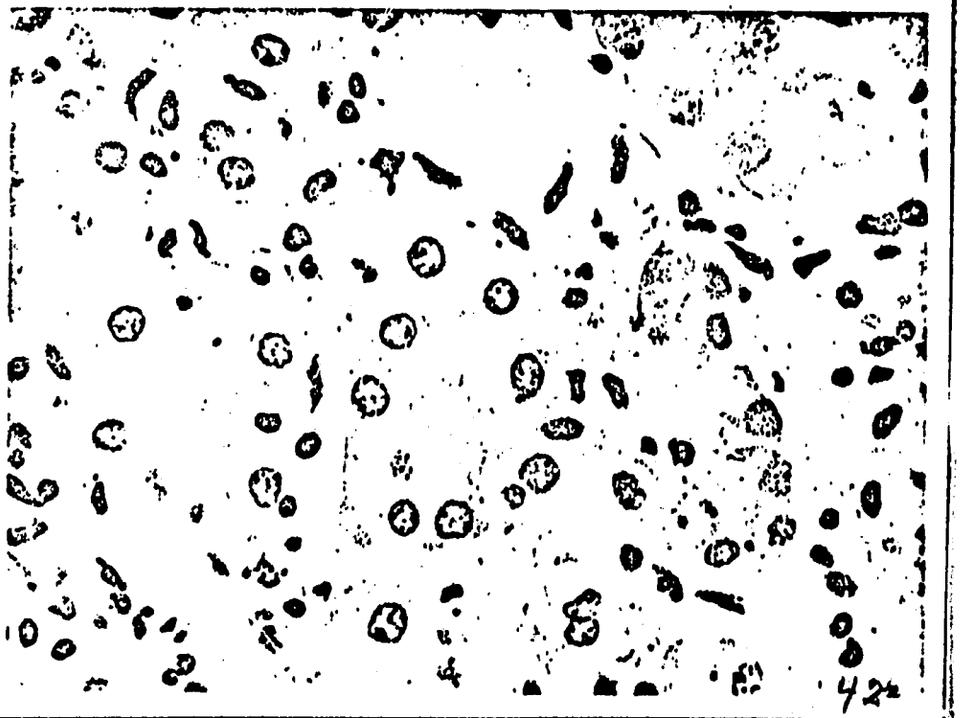

5. DISCUSION

La historia y síntomas clínicos que se relacionan con este caso observado en Colombia, son esencialmente iguales a aquellos descritos por otros autores (6, 12, 33, 35, 42, 49, 55), en relación con aflatoxicosis porcina, cuando se incluyó en la alimentación de los cerdos la torta de maní importada, como fuente de proteína en una proporción del 8,75 por ciento, la cual no estaba en buen estado de conservación. Al consumir esta ración aparecieron síntomas compatibles con aflatoxicosis: pérdida de peso, anorexia, depresión, aspereza de la piel, ictericia, melena, aumento seguido por disminución de la temperatura rectal y finalmente la muerte. Los hallazgos clínicos patológicos en la sangre y en el suero incluyeron una fluctuación, disminución gradual del hematocrito y contenido de hemoglobina, aumento de la concentración de proteína total en el suero, globulinas beta y gama con una disminución en la relación albúmina/globulinas y concentración de albúmina, aumento considerable del nivel de bilirrubina preterminal y un dramático aumento continuo en las actividades de DHS y SGOT.

No se encontraron alteraciones significativas en el recuento total de leucocitos o en la concentración de globulinas alfa en el suero. Estos hallazgos guardan consistencia con aquellos encontrados por otros investigadores (3, 20, 23, 27, 28, 50) sobre aflatoxicosis porcina, con excepción de la disminución de las globulinas alfa y beta en el suero y el aumento de los hematocritos.

Las lesiones macroscópicas y microscópicas encontradas de estos cuatro casos en Colombia son casi idénticas a las lesiones características de aflatoxicosis porcina que han descrito otros investigadores (20, 23, 42, 49, 50). Con base en la correlación de la historia, hallazgos clínicos, hallazgos clínico-patológicos, lesiones patológicas macroscópicas y microscópicas en estos cuatro casos de mortalidad en cerdos con aquellos estudios naturales y experimentales de aflatoxicosis porcina, el diagnóstico y la etiología de la hepatitis tóxica crónica en porcinos fue atribuida a aflatoxicosis producida por *Aspergillus flavus* que se desarrolló en torta de maní en malas condiciones de conservación. Además, murieron dos perros simultáneamente, con historias, señales y lesiones muy similares, las cuales también indicaron aflatoxicosis.

6. CONCLUSIONES

6.1. CONTROL.

Las operaciones de recolección de la cosecha, manejo y almacenamiento de la misma deben procurar el mantenimiento de la torta de maní en un lugar seco, fresco y ventilado. Aunque los tratamientos resultan a veces inútiles, el suministro de raciones alimenticias que sean bajas en contenido de grasas pero con adecuada proporción de las vitaminas esenciales, minerales y

aminoácidos, especialmente de aquellos aminoácidos que contienen azufre es recomendable. La aplicación de ozono a aquellos productos a base de torta de maní que hayan perdido su buena condición, se ha sugerido como tratamiento adecuado, Adrian (1).

7. RESUMEN

De un lote de 56 cerdos de raza Duroc Jersey, de cuatro a seis meses de edad, machos y hembras, nueve murieron dos meses después de haber consumido una ración que contenía el 8,75 por ciento de torta de maní en mal estado. Los cerdos mostraron pérdida de peso, aspereza en la piel, anorexia, letargo, ictericia, melena, aumento seguido por disminución en la temperatura rectal y finalmente la muerte. Los hígados de los otros 45 cerdos fueron eliminados por presentar cirrosis. Los índices de actividades en las porciones deshidrogenasa de sorbitol en el suero y transaminasa oxalo-acética-glutámica en el suero, las concentraciones de bilirrubina, niveles de globulinas beta, niveles de globulinas gama y las concentraciones de proteína total del suero, aumentaron cuando las proporciones de albúmina/globulinas del suero, niveles de albúminas, hematocritos y contenido de hemoglobina disminuyeron. No se observó ningún cambio en el recuento total de leucocitos o en los niveles de globulinas alfa en el suero.

Las principales lesiones macroscópicas consistieron en ictericia generalizada, hemorragias petequiales y equimóticas, con trasudado amarillo ocurridas en las cavidades del cuerpo. Con frecuencia se observó hemorragia equimótica subendocardial, así como hemorragia subserosal. Se produjo ulceración del fondo gástrico, la cual llenó el estómago, duodeno, yeyuno, intestino y colon, con sangre vertida, ya fuera digerida o no. El hígado era pálido amarilloso-café, firme (duro al corte) y cirrótico, con lóbulos hepáticos muy acentuados y delineados por bandas opacas. Cientos de focos irregulares redondos, de color amarillo a café, de regeneración nodular hepática, se entremezclaron a través del parénquima hepático. La vesícula biliar se presentaba moderadamente edematosa y contenía una pequeña cantidad de bilis de color verde claro. Las principales lesiones microscópicas del hígado fueron: desorganización de la estructura hepática, formación de seudo-ácinos, severa fibrosis, sinusoidal, ligera hiperplasia biliar, avanzada regeneración nodular, megalocitosis hepatocelular extensa, anisocitosis hepatocelular, necrosis hepatocelular ligera, metamorfosis grasa y formación moderada de tapones de bilis en los conductillos. El diagnóstico y etiología de estos cuatro casos de hepatitis tóxica crónica en porcinos fue atribuida a aflatoxinas producidas por *Aspergillus flavus* el cual se desarrolló en la torta de maní. El presente artículo constituye el primer informe que menciona un caso clínico que se atribuye a aflatoxicosis en Colombia.

8. SUMMARY

Nine of the 56, 4 to 6 month-old Duroc Jersey male and female pigs died two months after consuming a ration consisting of 8,75 percent moldy peanut meal. The pigs exhibited weight loss, roughened hair coat, anorexia, lethargy, icterus, melena, increased followed by decreased rectal temperature and death. The livers of the remaining 45 pigs were condemmed due to cirrhosis. Serum sorbitol deshidrogenase activities, glutamic-oxaloacetic transaminase activities, bilirubin concentration, serum beta globulin levels, serum gama globulin levels and total serum protein concentrations were increased as serum albumin/globulins rations, albumin levels, packed cell volume and hemoglobin contents were decreased. No chages were observed in total leucocytes counts or serum alpha globulin levels.

The principal macroscopic lesions consisted of generalized icterus, petechial and ecchymotic hemorrhages with yellow transudates occurring in the body activities. Subendocardial as well as subserosal ecchymotic hemorrhage were commonly observed. Ulceration of the gastric fundus occurred which filled the stomach, duodenum, jejunum, ileum and colon with free digested and undigested blood. The liver was pale yellowishbrown, firm (increased cutting resistance) and cirrhosis with very accentuated hepatic lobules outlined by translucent bands. Hundreds of irregular round yellow to brown foci of hepatic nodular regeneration were interspersed throughout the hepatic parenchyma. The gall bladder was moderately edematous and contained a small amount of light green bile. The principal microscopic lesions of the liver were disorganization of the hepatic architecture, acinus, formation, severe sinusoidal fibrosis, mild biliary hyperplasia, advanced hepatic nodular regeneration, extensive hepatocellular megalocytosis, hepatocellular anisocytosis, mild hepatocellular, necrosis, fatty metamorphosis and moderate cholangiolar bile plug formation. The diagnosis and etiology of those four cases of porcine chronic hepatitis was attributed to aflatoxicosis apparently produced by *Aspergillus flavus* growing on peanut meal. The present article is the first report of aflatoxicosis in Colombia.

9. BIBLIOGRAFIA

1. ADRIAN, J. 1969. Aflatoxins; III Methods of Prevention and Detoxication. Oleagineauax *24*:31-35.

2. ALLGROFT, R.; H. ROGERS; G. LEWIS; J. NABNEY and P.E. BEST. 1966. Metabolism of Aflatoxin in Sheep: Excretion of the Milk Toxin. Nature *209*:154-155.

3. ANNAU, E.; A.H. CORNER; S.E. MAGWOOD and K. JERICHO. 1964. Chemical Studies on Sera of Swine Following the Feeding of Toxic Groundnut Meal. Cand. J. Comp. Med. and Vet. Sci. *28*:264-270.

4. ASHLEY, L.M.; J.E. ALVER; W.K. GARDNER, Jr. and G.W. WOGAN. 1965. Crystalin Aflatoxins Cause Trout Hepatoma, Fed. Proc. *24:*627.

5. ASPLIN, F.D. and R.B.A. CARNACHAM. 1961. The Toxicity of Cortain Groundnut Meals for Poultry with Special Reference to Their Effect on Ducklings and Chickens. Vet. Rec. *73:*1215-1219.

6. BAILEY, W.S. and A.H. GROTH. 1959. The Relationship of Hepatitis X of Dogs and Moldy Corn Poisoning of Swine. J. A.V.M.A. 134:514-516.

7. BARBER, R.S.; R. BRAUDE; K.G. MITCHELL; J.D.J. HARDING; G. LEWIS and R.M. LOOSMORE. 1968. The Effects of Feeding Toxic Groundnut Meal to Growing Pigs and Its Interaction with High Copper Diets. Brit. J. Nutr. *22:*535-554.

8. BARNES, J.M. and W.H. BUTLER. 1964. Carcinogenic Activity of Aflatoxin to Rats. Nature *202:*1016.

9. BARRY, K.G.; A.W. McLAURIN and B.L. PARNELL. 1960. A practical Temperature-Compensated Hand Refractometer (The TS Meter): Its Clinical Use and application in Estimation of Total Serum Proteins. J. Lab. Clin. Med. *55:*803-808.

10. BODNAR, M.; M. DORMAN; G. JUHASA and B. SZEGEDI. 1965. Experiments with Aflatoxin-Containing Pig Feeds. Magyar allatorv. lap. *20:*390-396, Vet. Bull. *36*(1966): 2545.

11. BRIERE, R.O. and J.D. MULL. 1964. Electrophoresis of Serum Protein with Cellulose Acetate. A Method for Quantitation, Amer. J. Clin. Path. *42:*547-551.

12. BURNSIDE, J.E.; W.L. SIPPEL; F. FORGACS; W.T. CARLL; M.B. ATWOOD and E.R. DOLL. 1957. A Disease of Swine and Cattle Caused by Eating Moldy Corn. II Experimental Production with Pure Cultures of Molds. Am. J. Vet. Res. *18:*817-824.

13. BUTLER, W.H. 1964. Acute Liver Injury in Duckings as a Result of Aflatoxin Poisoning. J. Path. and Bact. *88:*189-196.

14. BUTLER, W.H. and J.M. BARNES. 1964. Toxic Effect of Groundnut Meal Containing Aflatoxin to Rats and Guinea Pigs. Brit. J. Cancer. *17:*699-710.

15. CARNAGHAM, R.B.A. 1965. Hepatic Tumours in Ducks Fed A Low Level of Toxic Groundnut Meal. Nature *208:*308.

16. CARNAGHAM, R.B.A.; R.D. HARTLEY and J.O. KELLY. 1963. Toxicity and Fluorescense Properties of the Aflatoxins. Nature *200:*1101.

17. CHAFFEE, V.W.; G.T. EDDS; J.A. HIMES and F.C. NELL. 1969. Aflatoxicosis in Dogs. Am. J.Vet. Res. *30:*1737-1749.

18. CLIFFORD, J.I. and K.R. REES. 1966. Aflatoxin: A Site of Action in the Rat Liver Cell. Nature *209:*312-313.

19. COMMERCIAL RESEARCH GROUP. 1964. A Summary of Recent Pig and Cattle Experiments with Toxic Groundnut Meal. Vet. Rec. *76:*498-501.

20. CYSEWSKI, S.J.; A.C. PIER; G.W. ENGSTROM; J.L. RICHARD; R.W. DOUGHERTY and J.R. THURSTON. 1968. Clinical Pathologic Features of Acute Aflatoxicosis of Swine. Am. J.Vet. Res. *29:*1577-1590.

21. DUTHIE, I.E.; M.C. LANCASTER; J. TAILOR; E.B. LOMAX and H.M.CLARKSON. 1968. Toxic Groundnut Meal in Feeds for Pigs. Part. II. The effect of Consuming Groundnut Meal During Part of Growing Period or During Finishing Period. Vet. Rec. *82:*427-430.

22. DUTHIE, I.E.; M.C. LANCASTER; J. TAILOR; D.C. THOMAS, C.A. SHACKLADY; P.H. ATTFIELD and E. FULLER-LEWIS. 1968. Toxic Groundnut Meal in Feeds for Pigs. Rec. *79:*621-625.

23. GAGNE, W.E.; D.L. DUNGWORTH and J.E. MOULTON. 1968. Pathologic Effects of Aflatoxin in Pigs. Path. Vet. *5:*370-384.

24. GERLACH, U. 1959. Zur Klinischen Bedeytung der Aktivitatsmessung Von Sorbitdehydrogenase in Menschlichen Blutserum. Klin. Wsch. *37:*93-98. Bol. Tec. No. 60-UV, Sigma Chemical Co., St. Louis, Missouri, USA.

25. GIBSON, R.B. and G.E. GOODRICH. 1934. Determination of plasma Bilirrubin: A Modified van den Bergh Procedure. Proc. Soc. Exptl. Med. *31:*413-415.

26. GOLDBLATT, L.A. 1969. Aflatoxin: Scientific Background, Control, and Implications. Academic Press, New York.

27. GUMBMANN, M.R. and S.W. WILLIAMS. 1969. Biochemical Effects of Aflatoxin in Pigs. Toxic Appl. Pharmc. *15:*393-404.

28. HARDING, J.D.J.; J.T. DONE; G. LEWIS and R. ALLCROFT. 1963. Experimental Groundnut Poisoning in Pigs. Res. Vet. Sci. *4:*217-229.

29. HESSELTINE, C.W. 1969. Mycotoxins. Mycopathol. Mycol. Appl. *39:*371-383.

30. HINTZ, H.F.; A.W. BOOTH; A.E. CUCULLU; H.K. GARDNER and H. HEITMAN, Jr. 1967. Aflatoxin Toxicity in Swine. Proc. Exptl. Biol. and Med.. *124:*266-268.

31. HINTZ, H.F.; H. HEITMAN, Jr. A.N. BOOTH and W.E. GAGNE. 1967. Effects of Aflatoxin on Reproduction in Swine. Proc. Soc. Exptl. Biol. & Med. *126:*146-148.

32. LEGATOR, M.S. and A. WITROW. 1964. Effect on Mitotic Division in Cultured Embryonic Lung Cells. J.A. Offic. Agric. Chemists. *47:*1007-1009.

33. LOOSMORE, R.M. and J.D.J. HARDING. 1961. A toxic Factor in Brazilian Groundnuts Causing Liver Damage in Pigs. Vet. Rec. *73:*1362-1364.

34. LOOSMORE, R.M. and L.M. MARKSON. 1961. Poisoning of Cattle by Brazilian Groundnut Meal. Vet. Rec. *73:*813-814.

35. MINNE, J.A.; T.E. ADELAAR; M. TERBLANCHE and J.D. SMIT. 1964. Groundnut Poisoning due to Aflatoxin in Stock in South Africa. J.S. Afr. Vet. Med. Ass. *35:*7-8.

36. NESBIT, B.F.; J. O'KELLY; K. SARGEANT and SHERIDAN. 1962. Toxic Metabolites of *Aspergillus flavus*. Nature *195:*1062-1063.

37. NEWBERNE, J.W.; W.S. BAILEY and H.R. SEIBOLD. 1955. Notes on a Recent Outbreak and Experimental Reproduction of Hepatitis X in Dogs. J.A.V.M.A. *127:*59-62.

38. NEWBERNE, P.M.; R. ROSSO and G.N. WOGAN. 1966. Acute Toxicity of Aflatoxin B1 in the Dog. Path. Vet. *3:*331-340.

39. NEWBERNE, P.M. and W.H. BUTLER. 1969. Acute and Chronic Effects of Aflatoxin on the Liver of Domestic and Laboratory Animals: A Review. Cancer Res. *29:*236-250.

40. OETTLE, A.G. 1965. The Aetiology of Primary Carcinoma of the Liver in Africa: A Critical Appraisal of Previous Ideas with An Outline of the Mycotoxin Hypotheses. South African M. J. *39:*817-825.

41. PEERS, F.G. 1967. Aflatoxin: A Summary of Recent Work. Trop. Sci. *9:*186-203.

42. RAYNAUD, J.P. 1963. Toxic Hepatic Dystrophy of Pigs in Madagascar. II. Symptons, Lesions and Experimental Production of the Disease by Feeding Groundnut Cake, Rev. Elev. Med. Vet. Pays Trop. *16:*23-32.

43. REITMAN, S. and A. FRANKEL. 1957. A Colorimetric Method for the Determination of Serum Glutamic Oxaloacetic and Glutamic Pyruvic Transaminases. Amer. J. Clin. *28:*56-63.

44. ROBINSON, P. 1967. Infantile Cirrhosis of the Liver in India with Special Reference to Probable Aflatoxin Etiology. Clin. Pediat. *6:*57-62.

45. SARGEANT, K.; A. SHERIDAN; J. O'KELLY and R.B.A. CARNAGHAM. 1961. Toxicity Associated with Certain Samples of Groundnuts. Nature. *192:*1096-1097.

46. SCHOENTAL, R. 1967. Aflatoxins. A. Rec. Pharmac. *7:*343-356.

47. SCHOENTAL, R. 1963. Liver Disease and Natural Hepatoxins. Bull. World Health Organ. *29:*823-833.

48. SDANKUSHEV, K.H. 1963. Toxicological Testing of *Aspergillus* Fungi: Species in Growing Piglests and Pregnant Sows. Izv. Vet. Inst. Nez. Bolesti Zoohig. Sofia *3:*135-139. Vet. Bull. *34:*(1964): 719.

49. SIPPEL, W.L.; J.W. BURNSIDE and M.B. ATWOOD. 1953. A disease of Swine and Cattle Caused by Eating Moldy Corn. Proc. Book AVMA: 174-181.

50. SISK, D.B.; W.W. CARLTON and T.M. CURTIN. 1968. Experimental Aflatoxicosis in Young Swine. Am. J. Vet. Res. *29:*1591-1602.

51. SVOBODA, D.; A. RACELA and J. HIGGINSON. 1967. Variation in Ultrastructural Nuclear Changes in Hepatocarcinogenesis. Biochem. Pharmacol. *16:*651-657.

52. TUITE, J.F. and C.M. CHRISTENSEN. 1957. Fungi in cereal Grains and Their Products in *Mycotoxins* in *Foodstuffs.* Ed. by B. N. Woogan. M.I.T. Press. Cambridge, Mass.

53. VAN DER ZIJDEN, A.S.M.; W.A. KOELENSMID; J. BOLDINGH; C.B. BARRET; W.O. ORD and J. PHILIP. 1962. Isolation in Crystalline form of a Toxin Responsible for Turkey X Disease. Nature. *195:*1060-1062.

54. VEEN, W.A. 1967. Changes in Fatty Acid Pattern of the Liver of Young Pigs Under the Influence of Aflatoxin-B1. Acta Physiol. Pharmac. Neerl. *14:*448-449.

55. WILSON, B.J.; P.A. TEER; G.H. BARNEY and F.R. BLOOD. 1967. Relationship of Aflatoxin to Epizootics of Toxic Hepatitis Among Animals in Southern United States. Am. J. Vet. Res. *28:*1217-1230.

56. WOGAN, G.N. 1966. Chemical Nature and Biological Effects of the Aflatoxins. Bact. Rev. *80:*460-470.