AGENCY FOR INTERNATIONAL DEVELOPMENT
WASHINGTON, D. C. 20523

BIBLIOGRAPHIC INPUT SHEET

FOR AID USE ONLY
0177

1. SUBJECT CLASSIFICATION

A. PRIMARY
Agriculture

AL72-0000-G518

B. SECONDARY
Pests of animals--Colombia

2. TITLE AND SUBTITLE
Necrobacilosis neo natal en ovinos

3. AUTHOR(S)
Adams,L.G.; Ferreira,W.L.

4. DOCUMENT DATE	5. NUMBER OF PAGES	6. ARC NUMBER
1971	13p.	ARC

7. REFERENCE ORGANIZATION NAME AND ADDRESS
Tex.A&M

8. SUPPLEMENTARY NOTES *(Sponsoring Organization, Publishers, Availability)*
(In Revista ICA,v.6,no.3,p.267-278)

9. ABSTRACT

10. CONTROL NUMBER
PN-RAA-126

11. PRICE OF DOCUMENT

12. DESCRIPTORS
Animals,newborn
Colombia
Necrobacillosis

13. PROJECT NUMBER

14. CONTRACT NUMBER
CSD-1947 Res.

15. TYPE OF DOCUMENT

AID 590-1 (4-74)

1741

INSTITUTO COLOMBIANO AGROPECUARIO

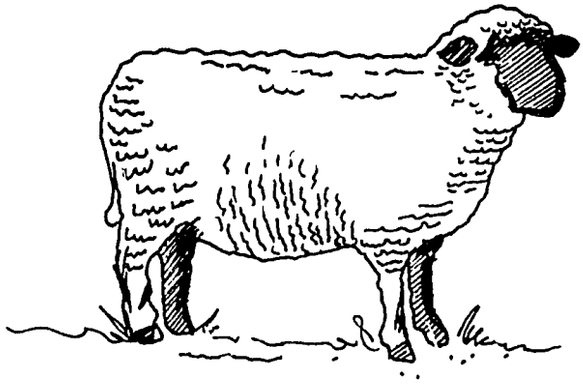

L. G Adams y W L. Ferreira

necrobacilosis neo natal en ovinos

SEPARATA DE LA REVISTA ICA

VOLUMEN VI NUMERO 3 SEPTIEMBRE 1971

NECROBACILOSIS NEONATAL EN OVINOS*

L. G. Adams
W. L. Ferreira**

1. INTRODUCCION

La necrobacilosis hepática y pulmonar es una enfermedad necrotizante que se presenta con mayor incidencia en terneros y corderos En los corderos la enfermedad generalmente ataca animales de menos de dos semanas de edad y usualmente causa alta mortalidad (15) Mack en 1915 (citado por Marsh (15)) describió un brote en Nevada que mató más de 1 500 corderos en una sola estación La enfermedad en el hígado y en los pulmones de los corderos parece originarse por una infección inicial en el cordón umbilical (1,10,15,17) Nieberle (17) llama tambien la atención sobre la transmisión placentaria al feto Actualmente se acepta al *Spherophorus necrophorus* como agente etiológico de la necerobacilosis hepática y pulmonar, y la necrosis de las pezuñas (1,2,3,4,6,8,9,11,15,16,18,21,22,24)

Este trabajo tiene por finalidad llamar la atención sobre la presencia de la enfermedad en Colombia, presentando su historia, signos clínicos, las lesiones macro y microscópicas y los métodos de prevención y control.

2. HISTORIA Y SIGNOS CLINICOS

Los corderos tenían historia clínica de haber nacido en buen estado de salud y sin presentar ninguna anormalidad Los únicos síntomas observados

* Contribución del Laboratorio de Investigaciones Médicas Veterinarias (LIMV). Bogota, Apartado Aéreo 29743.

** Respectivamente DVM, Ph D , Profesor Asistente, Instituto Tropical de Medicina Veterinaria, Texas A&M University, College Station, Texas 77843 y DVM, M S , Profesor Asistente de Anatomía Patológica de la Escuela de Veterinaria de la Universidad Federal de Minas Gerais, Belo Horizonte, Brasil

Los autores expresan sus sinceros agradecimientos a la Fundación Rockefeller y a la Agencia Internacional para el Desarrollo (AID) por su ayuda financiera, a la Señorita Stella Gómez O por su cooperación desinteresada en los análisis bacteriológicos

antes de la muerte fueron ligero meteorismo, dolor abdominal o torácico evidente a la palpación y percusión, depresión y muerte rápida Algunos animales murieron súbitamente sin presentar ningún síntoma en los primeros 14 días de vida. Por lo menos 10 ovejas presentaron lesiones macroscópicas de necrosis de las pezuñas, de las cuales se tomaron muestras con aplicadores de algodón para cultivo bacteriológico Aproximadamente 25 ovejas se examinaron clínicamente para buscar evidencia de mastitis gangrenosa, sin resultados positivos y además se recolectaron 10 muestras de leche para cultivo bacteriológico

Durante la noche se guardaban las ovejas en un cobertizo para protegerlas del viento frío de las montañas y de las lluvias; sin embargo, había numerosas goteras en el cobertizo y el piso de tierra presentaba áreas fangosas constantemente Por esta razón, los cascos de las ovejas, siempre estaban húmedos, sucios y contaminados Se recolectaron cuatro muestras de las áreas fangosas para examen bacteriológico. Aproximadamente 20 corderos de un grupo de 200 recién nacidos, murieron durante este brote.

3. LSIONES MACROSCOPICAS

Los cinco animales examinados presentaban regular estado de nutrición, con discreta cianosis de las mucosas explorables. La piel y el pelaje tenían apariencia normal El hígado presentaba áreas necróticas ovaladas o redondeadas relativamente salientes, de bordes más o menos definidos, de coloración blanquecina o blanco grisácea opaca y las cuales eran más numerosas en el lóbulo ventral que en el dorsal (Figura 1). También se observó en uno de los animales examinados un absceso grande, relativamente bien circunscrito por una cápsula delicada, el cual estaba adherido al diafragma y al piso de la cavidad abdominal Había también masas necróticas voluminosas que ocupaban casi completamente un lóbulo hepático, circundadas por una fina banda de tejido hepático y de hiperemia.

Los pulmones presentaban numerosas zonas necróticas redondeadas, de coloración blanquecina o blanco-grisácea opaca, de dos a tres cm de diámetro, especialmente en la pleura visceral, las cuales estaban adheridas al diafragma y a la superficie pleural parietal de la cavidad torácica (Figura 2) Las porciones del pulmón menos severamente afectadas estaban hiperémicas y consolidadas en las áreas declives Los demás órganos no presentaban lesiones relacionadas con la enfermedad. El material recolectado para estudio histopatológico se colocó en formalina buferada al 10 o/o, para posterior inclusión en parafina.

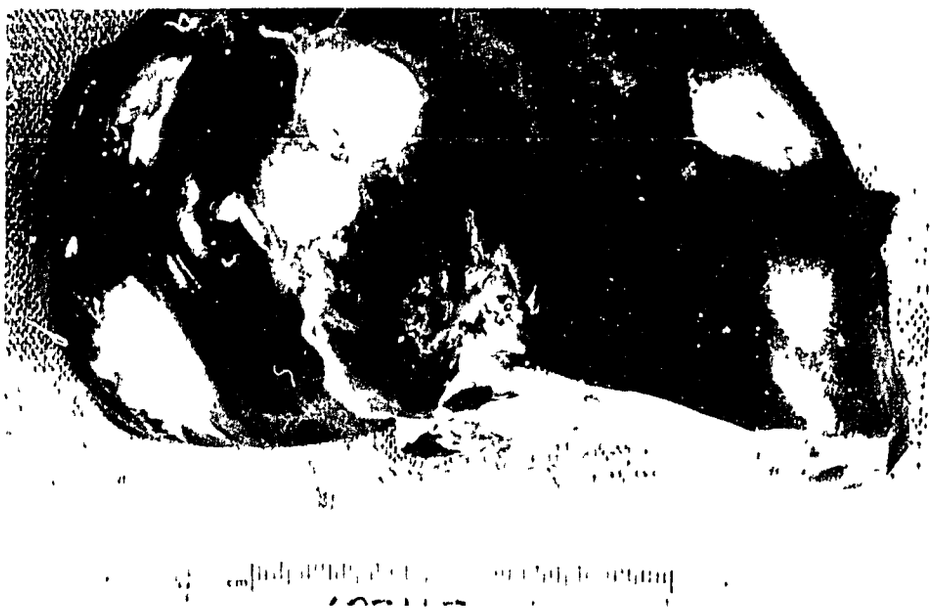

FIGURA 1 Hígado de oveja Focos necróticos grandes y redondeados producidos por *S. necrophorus*

FIGURA 2. Pulmón de Oveja Superficie lateral izquierda. Foco necrótico grande y circular causado por *S. necrophorus*.



FIGURA 3 Hígado de oveja Límite entre el parénquima hepatico no afectado y el parénquima hepático que sufre necrosis coagulativa sin inflamación debido a las toxinas de *S necrophorus*. H E. 270X.

4. LASIONES MICROSCOPICAS

El hígado presentaba hiperemia, hemorragia, metamorfosis, grasa y pequeñas áreas de necrosis de coagulación (Figura 3 y 4), que iban hasta extensas áreas de necrosis de caseificación El parénquima hepático cerca a esas áreas de necrosis, presentaba alteraciones regresivas, disociación de las láminas epiteliales hepáticas y dilatación sinusoidal En la periferia de estas áreas necróticas había una zona de reacción inflamatoria con leucocitos fragmentados y hepatocitos necroticos Se observaron numerosos organismos bacterianos pleomórficos dentro de las áreas necróticas (Figuras 5 y 6), los cuales con coloración de Brown-Brenn eran Gram-negativos con predominio de formas filamentosas Las áreas portales a menudo presentaban infiltración con linfocitos, tejido de granulación joven e hiperplasia biliar temprana (Figuras 7, 8 y 9)

Los pulmones presentaban básicamente las mismas lesiones. Se observaron extensas zonas de infarto (necrosis de coagulación) con micro-organismos en su interior Los organismos mezclados con una

FIGURA 4 Hígado de oveja Foco caseoso necrótico rodeado por una zona densa de macrófagos H E 125X



FIGURA 5. Hígado de oveja Mayor aumento del límite entre el parénquima hepático nec[illegible]o, la zona inflamatoria y el parénquima hepático viable H E 246X

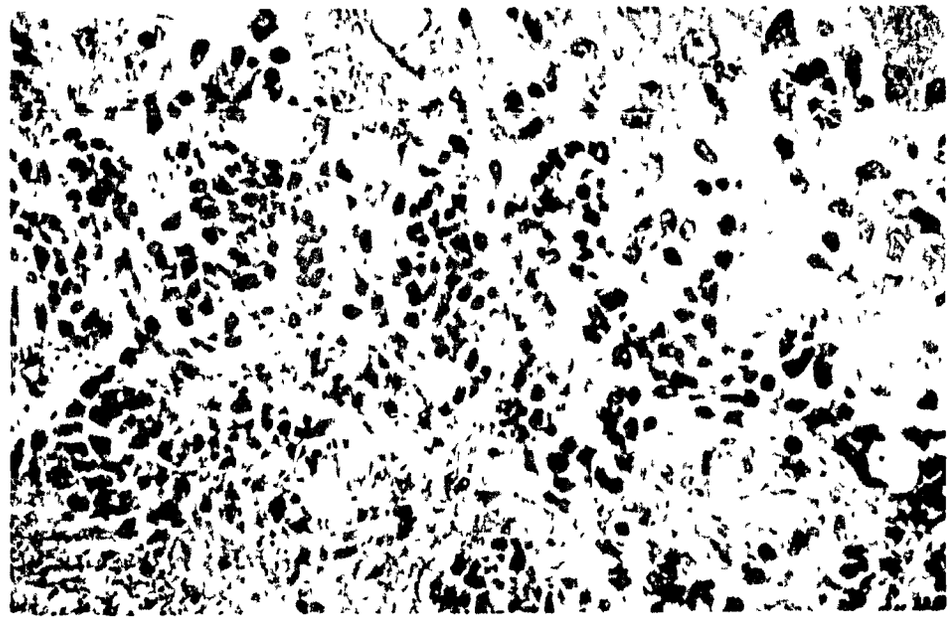

FIGURA 6 Hígado de oveja Mayor aumento de la zona inflamatoria intermedia Los sinusoides hepáticos están llenos con células de Kupffer hiperplásicas y macrófagos necroticos H F 560X

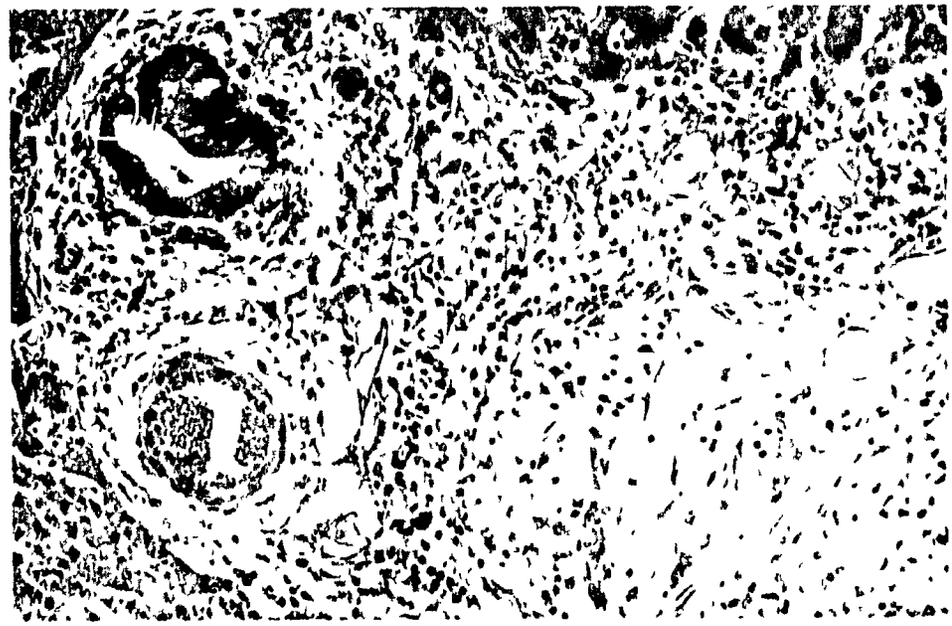

FIGURA 7 Hígado de oveja Espacio portal con abundante tejido conectivo fibroso inmaduro, infiltrado con linfocitos y una vena portal con un trombo organizado H E 195X.



FIGURA 8 Hígado de oveja Ligera hiperplasia hepatica acompañada por una intensa infiltración linfocítica e histiocitica H E 197X



FIGURA 9 Hígado de oveja Foco necrótico lleno con abundantes bacilos delgados, Gram-negativos Goodpasture 1460X

discreta zona de reacción de inflamatoria leucocitaria, se observaron también en la periferia de la lesión (Figura 10) Se encontraron trombos bacterianos como causa de los infartos y éstos consecuentemente proporcionaban un ambiente favorable a la proliferación del organismo (Figura 11) Los alvéolos dentro de la zona necrótica sufrieron necrosis coagulativa y/o caseosa y muchos estaban llenos de leucocitos necróticos y restos celulares Con coloración especial de Brown-Brenn se observaron organismos Gram-negativos pleomórficos, con predominio de filamentos

5. BACTERIOLOGIA

Se inocularon dos conejos con un macerado de muestras de tejidos hepáticos y pulmonares necróticos, recolectados asépticamente Los conejos desarrollaron abscesos hepáticos y subcutáneos localizados al octavo día post-inoculacion Frotis de los abscesos coloreados con Gram revelaron bacilos delgados, pleomórficos, Gram-negativos Al cultivar el organismo en caldo de cerebro-dextrosa formo un sedimento muy fino En agar sangre causó una pequeña zona de hemolisis tipo beta alrededor de la colonia El organismo produjo acido y gas en glucosa y maltosa y alguna



FIGURA 10 Pulmón de oveja Varios alvéolos están llenos con restos celulares necroticos y grandes áreas de parénquima pulmonar muestran necrosis H E 157X



FIGURA 11 Pulmon de oveja La vena pulmonar está ocluída por un trombo y el parénquima pulmonar que lo rodea presenta necrosis H E 157X

fermentación en galactosa, lactosa, fructosa y manitol El organismo resultó negativo a las pruebas de Voges-Proskawer y rojo de metilo y no redujo los nitratos, pero produjo indol Con base en estas características se determinó que el organismo era el *S necrophorus* De 10 aplicadores de algodón impregandos en lesiones de necrosis del pie, seis resultaron positivos a *S necrophorus*, las 10 muestras de lehe fueron negativas, las cuatro muestras del piso del cobertizo resultaron positivas

6. DISCUSION

De acuerdo con la literatura consultada, es la primera vez que en Colombia se describe la necrobacilosis en corderos recién nacidos La historia clínica indicó que los corderos habían nacido sanos y de buen aspecto, presentando algunos días después decaimiento y muerte rápida, o algunas veces, muerte súbita y sin síntomas, las lesiones macro y microscópicas y los cultivos positivos para *S necrophorus* determinaron el diagnóstico de necrobacilosis causada por el *S necrophorus* La historia clínica presentada y los hallazgos de necropsia, coinciden con los datos descritos por otros autores (1,5,6,8,10,11,14,15,17,18,19,20,22,23).

Las lesiones microscópicas y el aislamiento, morfología y características del organismo aislado de las lesiones, concuerdan con el hallazgo de otros autores (4,6,7,8,9, 10,11,12,15,17,18,19,20,22) En este brote de necrobacilosis neo-natal, se sospechó que el origen de la infección pudo ser por transmisión transplacentaria o infección umbilical con subsecuente metástasis al hígado y los pulmones No se observaron lesiones en el ombligo, sin embargo, había un predominio de focos necróticos en el lóbulo ventral del hígado, el cual está directamente conectado a las venas umbilicales Tampoco había lesiones ruminales que explicaran la diseminación por vía de la circulación portal

Como se dijo anteriormente, este es el primer informe conocido en Colombia de necrobacilosis en corderos recien nacidos, este hecho debe llamar la atención de los clínicos e investigadores en relación con el mejor manejo de los rebaños ovinos del país

7. PREVENCION

La prevención de la necrobacilosis hepática y pulmonar en animales jóvenes está basada simplemente en la higiene Se deben lavar, limpiar y desinfectar los sitios donde las ovejas van a dar cria Después del nacimiento, se aconseja cortar el cordón umbilical más o menos a tres cm por debajo del ombligo, sumergiéndolo luego completamente en una solución desinfectante La tintura de yodo es la mejor y la más práctica Con ese procedimiento se espera que la enfermedad se reduzca al mínimo.

8 RESUMEN

Se diagnosticaron cinco casos de necrobacilosis neonatal en ovinos jóvenes (menos de dos semanas de edad), en la Sabana de Bogotá. Se describieron las lesiones macro y microscópicas y se confirmó el diagnóstico por cultivos bacteriologicos Este artículo constituye el primer informe de la existencia de la enfermedad en ovinos recién nacidos en Colombia

9 SUMMARY

Five cases of ovine neo-natal necrobacillosis, in the Sabana of Bogotá, were diagnosed in lambs less than two weeks of age. Macroscopic and microscopic lesions were described and the diagnosis was confirmed by bacteriological cultural techniques This report constitutes the first known notice of the disease in neo-natal lambs in Colombia.

10. BIBLIOGRAFIA

1. BLOOD, D. C. and J.A HENDERSON 1963 Veterinary Medicine Williams and Wilkins Co, Baltimore. Ist. ed., 1224 pp

2. CAICEDO, R A. 1945 Necrosis Bacilar en los Animales y Difteria en los terneros. Rev. de la Fac. de Med Vet Univ Nac, Bogotá 88 51-55

3. CALKINS, H E and L H SCRIVNER 1967 Isolation of *S. necrophorus* from Bovine Liver Abscesses Appl Microbiol, 15 1492 1493

4 DIJKMANN, K W, J H J VAN GILS and J G VAN LOGTESTIJN. 1963 (Microorganisms in Liver Abscesses, Particularly Vena Cava Wall Abscesses from Slaughter Cattle, in Relation to the Meat Inspection Act.) Tijdschr Diergeneesk, 88 800-808

5. GIOVINI, N, N RANGEL, A V MACHADO, R D LAMOUNIER and A. WILWERTH. 1945. Necrobacilosis Gac Vet B Aires, 7 282-305 & 337-348.

6. HARRIS, A N A 1947. F necrophorus Infection of the Liver in Young Lambs Aust. Vet J., 23 152-153

7. HORTER, R 1957 Enzootische Gehirnnekrobakteriose bei Schafen. Itsch Tierärztl. Wschr., 64 420-421.

8. JENSEN, R, J C FLINT and L A GVINER. 1954. Experimental Hepatic Necrobacillosis in Beef Cattle A J.V R, 15 5-14.

9 JUBB, K W. F and P C KENNEDY 1963. Pathology of Domestic Animals. Academic Press, Ist. ed, New York, Vol 2, 613 pp.

10. KATUNARIC, M 1957 (A Form of Infectious Stomatitis in Lambs). Vet. Glasn., 11.558-561.

11. KUJUMGIEV, I 1955. Aetiology and Pathogenesis of Necrotic Nodular Hepatitis in Lambs Zooprofilassi, 10 671-674

12. McKAY, K A. and G R CARTER 1953 Some Observations of the Isolation, Cultivation, and Variation of *Spherophorus necrophorus* Associated with Infectious Atrophic Rhinitis, Liver Abscesses and Necrotic Enteritis Canad J Comp Med, 17 299-304

13. MacLEOD N S M and J A WATT 1967. Necrobacillosis in Lambs. Vet Rec., 81:649-659.

14. MARSH, H 1944 Necrobacillosis of the Rumen in Young Lambs. J.A.V.M.A., 104. 23-25.

15. MARSH, H 1958 SHEEP Diseases Williams & Wilkins Co., Baltimore, 406 pp

16. MUTOVIN, V I 1956 (Aetiology and Epidemiology of Foot Rot in Sheep). Veterinariya, Moscow, 33 53-57

17. NIEBERLE and COHRS. 1967 Textbook of the Special Pathological Anatomy of Domestic Animals. Pergamon Press, London, 1027 pp

18. QUESADA, A, V MONDA and D. LOMBARDI. 1960. Sudi un grave episodio di epatite nodulare necrotica degli agnelli Atti. Soc. tal. Sci. Vet., 14:750-757.

19. RUBARTH, S. 1960 Hepatic and Subphrenic Abscesses in Cattle with Rupture Into the Vena Cava Caudalis Acta Vet Scand, 1· 363-382.

20 SMITH' H.A. and T. C. JONES 1966. Veterinary Pathology. Lea & Febiger, Philadelphia, 2nd ed., 1192 pp.

21. STAMENOV, B. 1967 (Infectious Necrosis of Foot Rot in Bulgarian Sheep) Vet. Sbir. Sofia, 64 14-18

22. THORP, F., Jr. 1942 Some diseases of Feed Lot Lambs Cornell Vet., 32 119-126.

23. VOGELSANG, E.G. 1946 Necrobacilosis de Animales Domésticos y Salvajes observados en Venezuela Rev Med Vet Parasit, Caracas, 5 3-11.

24. VOLKOVA, A. A. and R S. GALIEV. 1964. (The Source of Necrobacillosis Infection) Veterinariya, Moscow, 41·17-20.