232.

Examen de l'Abdomen d'une Femme Enceinte à la Clinique Prénatale

Kate Agyei-Sackey, SRN, SCM
Monitrice Sage-Femme
Ecole de Formation des Sages-Femmes
Boîte Postale 142
Koforidua, Ghana

Niveau d'Etudiant: Etudiantes Sages-Femmes, diplôme d'état

African Health Training Institutions Project
Office of Medical Studies
Carolina Population Center
University of North Carolina at Chapel Hill
Chapel Hill, North Carolina 27514
U.S.A.

La préparation de ces documents a été subventionnée par un contrat (AID/CM/PHA/C-73-33) du U.S. Agency for International Development.
Toute reproduction de ces documents doit être accompagnée d'une référence bibliographique qui cite ce contrat.

1978

AVIS A L'ETUDIANT

Cette unité auto-didactique traite d'un sujet précis dans la discipline de la santé familiale. Puisque l'instruction y est individualisée, l'étudiant pourra choisir le moment où il commencera son étude et il pourra travailler à sa propre vitesse. Cette unité constitue une entité, c'est-à-dire, l'étudiant y trouvera tout ce dont il aura besoin pour la compréhension de ces matières. Après avoir fini l'unité, l'étudiant devra comprendre les objectifs du sujet traité; il est donc essentiel de suivre de près les instructions ci-dessous.

Instructions

1. Lire en séquence l'unité entière.
2. Lire soigneusement l'objectif général et les objectifs spécifiques. Ils précisent les matières à apprendre. Les objectifs spécifiques signalent également ce qu'on demandera à l'étudiant sur l'examen à la fin de l'unité.
3. Lire Renseignements: 1ère Partie.
4. Ecrire sur feuille séparée les réponses aux questions de pratique trouvées à la fin de Renseignements: 1ère Partie; le faire sans se référer aux informations prévues à cet égard.
5. Après avoir écrit les réponses, comparez-les avec les autres réponses données à la page suivante afin de vérifier le travail déjà fait.
6. S'il y a parmi vos réponses des réponses incorrectes, relisez Renseignements: 1ère Partie; ensuite, préparez encore une fois les mêmes questions d'étude.

   ASSUREZ-VOUS QUE TOUTES VOS REPONSES SOIENT CORRECTES AVANT D'ABORDER LA PARTIE SUIVANTE (Renseignements: 2e Partie, par exemple)
7. Répéter ce même procédé en complétant toute l'unité.
8. Répondre aux questions de l'examen final après avoir complété l'unité.
9. Vérifier les réponses aux questions de l'examen final avec l'enseignant.

AVIS A L'ENSEIGNANT

L'enseignement de cette unité peut se faire de différentes façons. Suivent quelques suggestions relatives aux activités des étudiants pour aider à la préparation et aux procédés de suite. On pourrait en tirer des idées pour l'organisation des activités des étudiants; ces activités servent à préparer l'étudiant pour l'unité et à faciliter une mise en pratique des renseignements. A la fin de l'unité on trouvera les réponses aux questions de l'Examen Final qui sont détachables.

PREPARATION

1. Discussion sur l'importance des soins prénatals, les dimensions d'un bassin normal et les méthodes utilisées pour mesurer la capacité pelvienne.
2. Unité auto-didactique AHTIP:

   237. Pobee: "L'Ossature du bassin de la femme"

3. Discussion sur la préparation à l'examen abdominal à la clinique prénatale et sur l'importance des rapports cordiaux avec la future parturiente.

PROCEDES DE SUITE

1. Sujets d'étude:

   . Physiologie et soins à donner aux 1ère, 2e, et 3e stades du travail
   . Les soins infirmiers postnatals et puerpérals
   . Les anomalies et les complications durant la grossesse et le travail

2. Unités auto-didactiques AHTIP:

   239. Prah: "Soins et traitement général du deuxième stade du travail normal"
   240. Massally: "La Grossesse multiple: soins prénatals"
   244. Abadoo: "La Physiologie du premier stade du travail normal"
   246. Rodgers: "L'Hémorragie post-partum"
   248. Ajayi: "Le Troisième stade du travail"
   249. Akpan: "Présentation siège et soins à donner"
   251. Ekong: "La Détresse foetale durant le travail"
   252. Mason: "L'Infection puerpérale"
   255. Payne: "Rupture de l'utérus"
   263. Killa: "Les Changements physiologiques pendant la grossesse"

   Ainsi que d'autres unités ayant trait à la gestation et à l'accouchement.

3. L'expérience acquise à la clinique postnatale.

NOTE: Pour les sujets relatifs à cette unité, voir le catalogue AHTIP.

TABLE DES MATIERES

PAGE

INTRODUCTION i

CONNAISSANCES REQUISES ET OBJECTIFS. ii

RENSEIGNEMENTS: 1ère PARTIE

PREPARATION POUR UN EXAMEN DE L'ABDOMEN. 1

Questions de Pratique. 3
Réponses 4

RENSEIGNEMENTS: 2e PARTIE

INSPECTION 5

Questions de Pratique. 9
Réponses 10

RENSEIGNEMENTS: 3e PARTIE

PALPATION. 11

Questions de Pratique. 17
Réponses 18

RENSEIGNEMENTS: 4e PARTIE

AUSCULTATION 19

Questions de Pratique. 21
Réponses 22

SOMMAIRE 23

EXAMEN FINAL 25

BIBLIOGRAPHIE

INTRODUCTION

L'examen complet de l'abdomen joue un rôle important dans la prestation de soins prénatals adéquats. Un examen fait au début de la grossesse, peut réduire la mortalité infantile et maternelle; il fournit une base de comparaison dans le développement normal ou anormal du foetus.

Les soins prénatals à donner à la femme devraient inclure un programme d'interrogatoire médical et social, un examen, des résultats de laboratoire, son éducation, son évaluation et le traitement à prescrire. Ces soins ont pour but de permettre une grossesse, un travail, une délivrance et une suite de couches aussi normaux et saufs que possible, tant pour la mère que pour l'enfant.

L'examen de l'abdomen permet de prévoir les complications éventuelles et d'appliquer le traitement voulu dès le début de la grossesse.

CONNAISSANCES REQUISES

Une connaissance de l'anatomie et de la physiologie du crâne du foetus y compris les os, les sutures et les fontanelles, et de leur importance pendant l'accouchement. Une connaissance des os et des muscles du bassin, de la vulve, du vagin, du périnée et de l'utérus chez la mère.

OBJECTIF GENERAL

L'étudiante doit pouvoir décrire et exécuter le procédé de l'examen abdominal d'une femme enceinte.

OBJECTIFS SPECIFIQUES

Après avoir terminé cette unité, l'étudiante sera capable de:

1. Décrire comment préparer une femme enceinte pour l'examen de l'abdomen.
2. Identifier cinq caractéristiques à remarquer durant l'inspection de l'abdomen.
3. Décrire quatre façons de palper l'abdomen.
4. Donner les raisons d'écouter les battements du coeur de foetus.
5. Localiser trois positions qui permettent d'écouter les battements du coeur du foetus suivant sa présentation.

RENSEIGNEMENTS: 1ère PARTIE

PREPARATION POUR UN EXAMEN DE L'ABDOMEN

L'examen de l'abdomen se fait en trois étapes: inspection, palpation et auscultation. Cependant, avant de commencer, vous devez préparer la femme. Elle doit être couchée sur le dos, avec un oreiller sous la tête. Assurez-vous que la vessie est vide, car une vessie pleine déplace l' utérus, donnant lieu à une fausse observation de la hauteur du fond de l'utérus. Si la femme a peur, vous la mettrez à l'aise en lui parlant, et vous pourrez ainsi obtenir toutes les informations nécessaires.

Ce genre d'examen vous met en contact personnelle avec la femme enceinte qui peut aussi vous révéler des renseignements qu'elle n'avait pas mentionné dans son historique.

A ce moment là, la femme peut faire part de ses préoccupations, des craintes qu'elle éprouve au sujet de sa grossesse et qu'elle n'avait pas formulé auparavant. La sage-femme a également l'occasion d'assurer la santé et le bien-être futur de la mère et de l'enfant, en discutant des sujets d'une importance vitale, tels que: la nutrition, les exercices prénatals, l'allaitement au sein et l'espacement des naissances.

RENSEIGNEMENTS: 1ère PARTIE

QUESTIONS DE PRATIQUE

1. Vous êtes sur le point de procéder à un examen de l'abdomen. Vous demandez à la femme de s'allonger à plat et de ne pas parler. (Vrai *ou* Faux)

2. Pourquoi est-il important de vider la vessie avant d'examiner l'abdomen?

3. Avant l'examen de l'abdomen le contact personnel permet:

   ____a. le relâchement des muscles de l'utèrus

   ____b. à la femme d'exprimer ses craintes et de faire part de ses préoccupations

   ____c. de détourner l'attention de la femme de l'examen qu'elle craint

   ____d. à la sage-femme d'éduquer la future mère

PREVIOUS PAGE BLANK

RENSEIGNEMENTS: 1ère PARTIE

REPONSES

1. FAUX. Avant de subir un examen de l'abdomen, la femme doit se coucher à plat sur le dos avec un oreiller sous la tête. Sa vessie doit être vidée, et si elle a peur on doit engager une conversation pour la mettre à l'aise.

2. Il est important de vider la vessie avant l'examen de l'abdomen, car une vessie pleine déplace l'utérus, donnant ainsi lieu à une fausse appréciation de la hauteur du fond de l'utérus.

3. b et d sont toutes deux correctes. C'est le moment où la femme peut faire part des ses préoccupations et de ses craintes au sujet de sa grossesse, et la sage-femme peut lui donner des informations sur la nutrition, l'espacement des naissances, les exercices prénatals et l'allaitement au sein.

RENSEIGNEMENTS: 2e PARTIE

INSPECTION

Pour l'inspection, vous vous tenez debout à droite de la femme et placez le drap de façon à découvrir l'abdomen. Au cours de l'inspection de l'abdomen, notez ce qui suit:

a. La dimension de l'utérus
b. La forme de l'utérus
c. La forme de la paroi abdominale
d. Tout mouvement du foetus
e. L'état de la peau

A. Dimension

Par la grandeur de l'utérus vous devez pouvoir estimer d'une manière approximative, la période de gestation, bien qu'il vaille mieux la vérifier par palpation. Il n'est pas toujours facile de palper l'utérus avant la 16e semaine, surtout si la femme enceinte est obèse.

A la 12e semaine on peut sentir l'utérus au bord supérieur de la symphyse du pubis (voir Figure 1). A partir de ce moment, jusqu'à celui de l'accouchement, la dimension de l'utérus est mesurée par sa hauteur au-dessus de la symphyse du pubis. Vers la 18e semaine le haut de l'utérus sera à mi-distance entre la symphyse du pubis et le nombril.

On peut sentir certaines parties du foetus vers la 20e semaine. Aux environs de la 24e semaine le fond de l'utérus atteint le niveau du nombril (voir la Figure 1, qui montre le niveau du haut de l'utérus a la 12e, 18e, 20e, 24e, 32e, 36e, et 40e semaines).

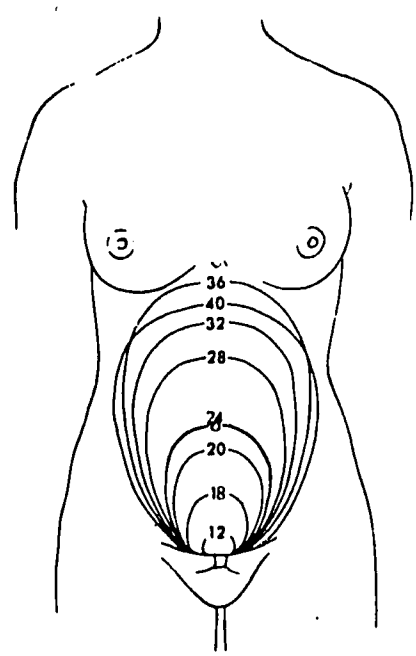

Figure 1: LES HAUTEURS DU FOND DE L'UTERUS

Si la dimension de l'utérus est trop grande par rapport à la période de gestation, cela peut être dû a un gros foetus, à un excès de liquide

amniotique, à la présence de plusieurs foetus, à des fibromes utérins, à des malformations du foetus ou peut-être à une erreur de calcul de la date de conception.

D'après la dimension de l'utérus, vous devez pouvoir indiquer le nombre de foetus présents. Dans le cas d'un seul foetus, l'utérus augmente seulement en longueur. Tandis que s'il y en a plusieurs, l'utérus grandit en longueur et en largeur.

B. Forme

En analysant la forme de l'utérus, vous pouvez déterminer la posture et la position du foetus. (Dans les Renseignements: 4e Partie de l'unité, vous apprendrez à vérifier la position par auscultation). La posture du foetus est déterminée par le rapport entre les axes longitudinaux du foetus et du bassin de la mère. Si les deux coïncident, la position est longitudinale. Si le foetus s'étend obliquement ou transversalement, on dit que la posture est oblique ou transversale. Si la posture du foetus est longitudinale (ce qui qrrive dans la plupart des cas), l'utérus a une forme ovoïde longitudinale, tandis que si le foetus est en travers, l'utérus à une forme ovoïde transversale. Si le dos du foetus est en avant, l'abdomen sera rond; mais si le dos du foetus est à l'arrière, on verra un abdomen aplati surtout autour du nombril.

C. Paroi Abdominale

La paroi abdominale est habituellement pendante chez une femme multipare. On le voit mieux quand la femme est debout. Cet état est dû au relâchement des muscles abdominaux qui laisse pendre l'utérus en avant. Chez une primipare, un abdomen pendant nécessitera un examen médical approfondi, car cela pourrait être le résultat d'une contraction pelvienne, ou d'une déformation de la colonne vertébrale. La paroi abdominale, chez la primipare, est habituellement tendue.

D. Mouvements Foetaux

Ces mouvement indiquent que le foetus est vivant et vous aident à déterminer sa position, car le dos du foetus se trouve à l'opposé du côté où vous voyez les mouvements. Vers la 18e semaine, la femme sentira les mouvements du foetus (appelés "animation"), bien que ces mouvements ne soient pas toujours décelés à l'inspection, vu la grande

quantité de liquide amniotique entourant le foetus. Une manière efficace d'initier les mouvements du foetus est d'appuyer doucement sur sa tête.

E. Etat de la Peau

Si vous voyez une cicatrice, demandez-en la cause. Notez aussi les vergetures de la grossesse; chez la femme multipare les anciennes vergetures seront de couleur pâle (argentée sur une peau claire) alors que les plus récentes ressembleront à des lignes maron clair (rosées sur une peau claire) telles que chez la primipare. Vérifiez de même la "linea nigra", ligne de pigmentation sombre partant du nombril et aboutissant au centre de l'abdomen, juste au-dessus de la symphyse du pubis.

RENSEIGNEMENTS: 2e PARTIE

QUESTIONS DE PRATIQUE

1. Quelles sont les cinq caractéristiques que vous remarquez à l'inspection de l'abdomen?

2. On peut estimer la période de gestation et le nombre de foetus en regardant _____.

3. Que veut dire la hauteur du fond?

4. Quelles sont les cinq raisons à prendre en considération quand vous trouvez un utérus trop grand par rapport à la période de gestation?

5. En regardant la forme de l'utérus vous pouvez déterminer _____ et _____.

6. Quelles sont les deux choses qu'indiquent les mouvements du foetus?

7. Quelle est la différence entre la forme de l'abdomen d'une femme multipare et celle d'une primipare?

8. Quelles sont les trois conditions cutanées que vous devez examiner?

PREVIOUS PAGE BLANK

RENSEIGNEMENTS: 2e PARTIE

REPONSES

1. Les cinq caractéristiques que vous relevez en examinant l'abdomen sont:

   a. la dimension de l'utérus
   b. la forme de l'utérus
   c. les mouvements du foetus
   d. la forme de la paroi abdominale
   e. l'état de la peau

2. La dimension de l'utérus

3. Après la 12e semaine, la taille de l'utérus est mesurée par la hauteur du fond, qui est le niveau au-dessus de la symphyse du pubis.

4. La dilatation de l'utérus est due aux cinq causes suivantes:

   a. un bébé de grande taille
   b. un excès de liquide amniotique
   c. plusieurs foetus
   d. des fibromes utérins
   e. une erreur de calcul de la date de fécondation

5. En regardant la forme de l'utérus vous pouvez déterminer:

   a. la posture du foetus
   b. la position du foetus

6. Les mouvements foetals indiquent:

   a. que le foetus est vivant
   b. la position du foetus

7. La différence de formes de la paroi abdominale chez les multipares et les primipares est que les multipares ont en général un abdomen pendant, alors que celui des primipares ne doit pas l'être.

8. Les conditions cutanées que vous examinez sont:

   a. des cicatrices
   b. des vergetures de grossesse
   c. la linea nigra

RENSEIGNEMENTS: 3e PARTIE

PALPATION

L'inspection de l'abdomen est suivie de la palpation. Vous la faites pour comprendre au toucher ce que vous ne pouvez pas voir. C'est de cette manière que vous pouvez déterminer la présentation et la posture du foetus. Vos mains doivent être tièdes et propres. Vous devez utiliser la partie renflée des doigts (coussinets) pour palper. Il y a cinq genres de palpation.

1. La palpation faite pour estimer la période de gestation

   On peut accomplir cette estimation en employant le travers des doigts. On pose à plat dans l'espace existant entre le fond de l'utérus et l'appendice xiphoïde du sternum, autant de doigts de la main gauche qu'il puisse contenir. A la 36e semaine d'une grossesse simple, la hauteur du fond atteint l'appendice xiphoïde et aucun doigt ne peut y être inséré. A la 40e semaine, quand la tête du foetus est entrée dans la cavité pelvienne, la hauteur du fond de l'utérus sera à 3 ou 4 travers de doigts au-dessous de l'appendice xiphoïde du sternum. (Voir Figure 2).

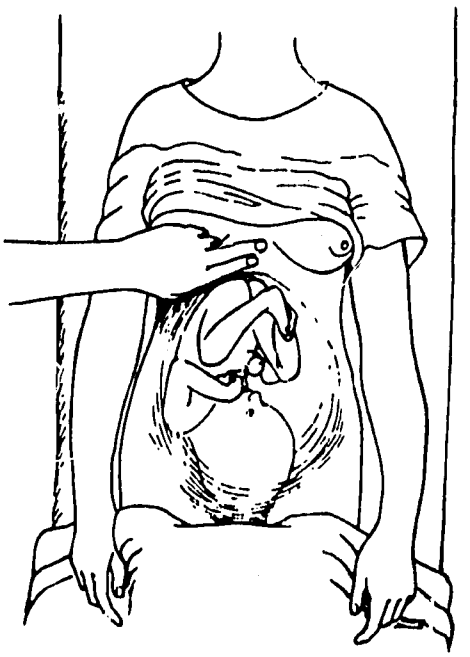

Figure 2: PALPATION POUR ESTIMER LA PERIODE DE GESTATION

2. La palpation du haut de l'utérus

La palpation du fond de l'utérus vous aide à déterminer si la présentation du foetus est céphalique ou par le siège, et si sa position est longitudinale ou transversale. Faisant face à la tête de la femme, posez vos deux mains sur les côtés du haut de l'utérus, les doigts bien fermés entourant le bord supérieur. Palpez doucement, quoique fermement, la masse du foetus et saisissez-le.

Si le siège du foetus occupe le fond, vous sentirez une masse molle et irrégulière qui bouge avec le reste du corps du foetus. Cela veut dire que la présentation est céphalique. Si la tête occupe le haut, la masse paraît ronde, dure, lisse et plus libre à cause de la mobilité du cou. Cela veut dire que le foetus se présente par le siège.

Que ce soit le siège ou la tête qui occupe le fond, cette position est appelée longitudinale. Si la présentation n'est ni céphalique ni par le siège, un examen médical plus approfondi, déterminera si la position est transversale.

Figure 3: PALPATION DU FOND DE L'UTERUS

3. La palpation latérale

Après avoir palpé le fond, glissez vos mains sur les deux côtés de l'utérus et commencez à palper latéralement pour sentir la position du dos et celle des membres. Alternez la pression avec la paume des mains. Stabilisez l'utérus d'une main et avec l'autre, pousser le foetus jusqu'à la main qui l'examine (voir Figure 4). Si le dos du foetus est dirigé vers l'avant, on sentira sur l'un des bords de l'abdomen une surface large et lisse, et de l'autre côté de petites rondeurs ou des membres irréguliers.

Figure 4: PALPATION LATERALE

Si de petites bosses ou des membres irréguliers sont palpables sur la plus grande partie de l'abdomen, cela veut dire que le dos du foetus se trouve dirigé vers le dos de la mère et ne pas peut être palpé. En tâtonnant du bout des doigts des deux mains, d'un côté à l'autre de l'abdomen, on peut situer le dos du foetus comme l'indique la Figure 5.

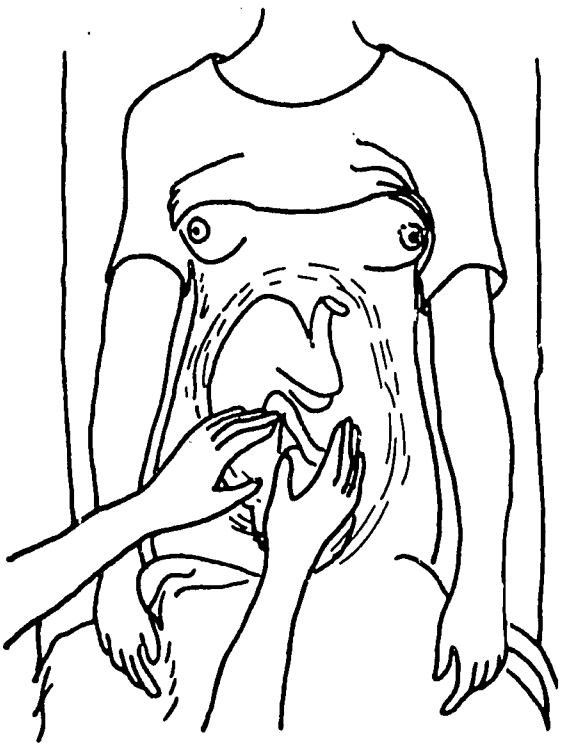

Figure 5: 'TATONNANT DU BOUT DES DOIGTS'

4. La palpation pelvienne

La palpation du bassin suit la palpation latérale. On fait cela pour déterminer le point d'engagement de la partie qui se présente. Dans le cas d'une

première grossesse, la tête du foetus doit être engagée à la 38e semaine de gestation. D'habitude chez une multipare, il n'y a pas d'engagement jusqu'au début du travail; cependant, il pourrait advenir plus tôt, si les muscles de la multipare sont fermes. La palpation pelvienne est surtout importante de la 32e à la 36e semaine de la grossesse, car c'est le meilleur moment pour corriger s'il y a lieu de le faire, une mauvaise présentation du foetus.

Il est aussi important de vérifier la position du foetus, ainsi que la disproportion entre la tête et le bassin.

En vous tenant à droite de la femme, face à ses pieds vous placez vos deux mains, pouces écartés se touchant au niveau du nombril, de façon à pouvoir diriger vos doigts vers le bas et vers le milieu. (Voir Figure 6)

Figure 6: PALPATION PELVIENNE

Si vous palpez la tête du foetus, vous la trouverez ronde et dure. Quand les éminences pariétales n'ont pas passé à travers le bord du bassin, la tête n'est pas engagée. D'habitude la tête est surélevée et bouge facilement. Lorsque le diamètre le plus large de la tête a passé à travers le bord, la tête est alors engagée. Elle n'est plus mobile et la plus grande partie de la tête ne peut être palpée au-dessus du bord.

On peut difficilement palper la tête du foetus si elle est profondément enfoncée dans la cavité pelvienne. Si le siège occupe le fond du bassin, cette masse sera molle et irrégulière. Dans une présentation par le siège, le volume de la partie présentée est plus grand que dans la présentation céphalique. On sent souvent les mouvements du foetus sous la main, quand on examine l'abdomen et il peut y avoir en même temps un changement dans la sensation du contour, de la taille et de la forme du siège.

5. La manoeuvre de Pawlik

On se sert de cette méthode pour palper le pôle inférieur de l'utérus, quand la tête n'est pas engagée. On peut facilement localiser la tête ronde et dure et juger de sa dimension, sa flexion et sa mobilité, en employant la manoeuvre de Pawlik.

Vous vous tenez debout à droite de la femme face à sa tête. Avec la main droite vous saisissez le pôle inférieur de l'utérus, en ayant le pouce d'un côté et les doigts de l'autre. Vous demandez à la femme d'aspirer profondément et d'expirer doucement. Pendant qu'elle aspire, vous enfoncez la main droite profondément au-dessus de la symphyse du pubis et les doigts sentent ce qui se présente. La tête peut être bougée d'un côté à l'autre, pour savoir si elle est engagée.

La femme ne se sent pas à l'aise lors de l'application de cette technique, c'est pour cela qu'il faut la faire avec de grandes précautions. Si le siège est profondément enfoncé, on peut le confondre avec une tête engagée.

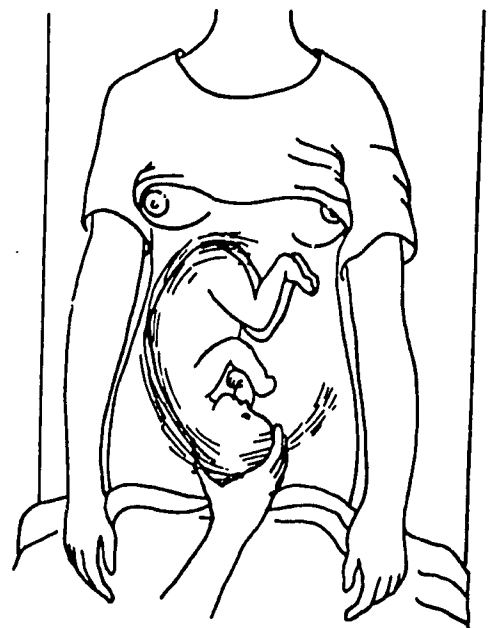

Figure 7: LA MANOEUVRE DE PAWLIK

RENSEIGNEMENTS: 3e PARTIE

QUESTIONS DE PRATIQUE

1. Quels sont les cinq types de palpation?

2. Quelle sorte de mesures utilise-t-on pour estimer la période de gestation et que mesure-t-on?

3. Quelles sont les deux choses se rapportant au foetus, que la palpation du fond de l'utérus vous aide à déterminer?

4. Que pouvez-vous apprendre par la palpation?

5. Quelles sont les deux positions de la tête du foetus que vous pouvez localiser pendant la palpation pelvienne, et que signifient-elles?

6. Quelle est le meilleur moment pour rémédier à une présentation défectueuse?

7. A quoi sert la Manoeuvre de Pawlik?

PREVIOUS PAGE BLANK

RENSEIGNEMENTS: 3e PARTIE

REPONSES

1. La palpation se compose de:

   a. palpations pour estimer la période de gestation
   b. palpations du fond de l'utérus
   c. palpations latérales
   d. palpations pelviennes
   e. palpations d'après la Manoeuvre de Pawlik

2. On se sert de la largeur des doigts pour mesurer la distance entre le sommet de l'utérus et l'appendice xiphoïde du sternum.

3. La palpation du fond de l'utérus, vous aide à déterminer:

   a. si la présentation du foetus est céphalique ou par le siège
   b. si la posture est transversale ou longitudinale

4. La palpation latérale vous permet de savoir où se trouvent le dos et les membres du foetus.

5. Les deux positions sont:

   a. la tête est engagée
   b. la tête est non-engagée

   Quand la partie la plus large de la tête du foetus, a passé à travers le bord du bassin, on dit que la tête est engagée. Si le diamètre le plus large n'a pas traversé le bord du bassin on dit que la tête est non-engagée.

6. De la 26e à la 32e semaine

7. On se sert de la manoeuvre de Pawlik pour palper le pôle inférieur de l'utérus, quand la tête n'est pas encore engagée. Grâce à cette méthode il est facile de localiser la tête et d'estimer sa dimension, sa flexion et sa mobilité.

EXAMEN D'UNE FEMME ENCEINTE PAR LA SAGE-FEMME

Photo OMS
par D. Henrioud

RENSEIGNEMENTS: 4e PARTIE

AUSCULTATION

On peut écouter les battements du coeur du foetus pendant l'examen de l'abdomen, à l'aide du stéthoscope foetal de Pinard. Le point d'intensité maximale est celui où vous pouvez entendre plus clairement le coeur du foetus, et sur lequel vous revenez écouter. L'endroit varie d'après la présentation et la position du foetus; il peut être haut ou bas selon l'engagement de la tête ou le non-engagement.

En écoutant le coeur du foetus on s'assure des faits suivants:

1. le foetus est toujours en vie
2. la fréquence cardiaque du foetus (si elle est régulière, irrégulière ou absente)
3. confirmation de la position et de la présentation du foetus

Les battements de coeur du foetus ressemblent au tic-tac d'une montre placée sous un oreiller; ils sont plus rapides que le pouls de la mère, lequel correspond à ses propres battements du coeur. C'est pour cela qu'il est préférable de vérifier le pouls de la mère avant d'enregistrer la fréquence cardiaque du foetus. Le coeur du foetus doit battre 120 à 160 fois par minute, avec une moyenne de 140 battements par minute.

De la 20e à la 28e semaine de grossesse, on entend le plus clairement le coeur du foetus sur la ligne médiane bien au-dessous du nombril. A partir de la 30e semaine le point d'intensité maximale variera. Le meilleur point d'écoute du coeur du foetus est sur son dos, si sa présentation est en vertex (sommet de la tête) ou par le siège et sur sa poitrine si la présentation est faciale.

Dans la présentation antérieure par le sommet de la tête (O.A.D., O.A.G. voir Figure 8), on entend le mieux le coeur du foetus près de la linea nigra ou de la ligne médiane, dans la partie inférieure de l'abdomen de la mère.

Dans la présentation postérieure par l'occiput (C.P.D., P.P.G.), on entend le mieux le coeur du foetus, sur le flanc abdominal inférieur de la mère.

Dans la présentation par le siège (A.S.D., A.S.G.), on entend le coeur du foetus au niveau du nombril ou un peu au-dessus.

Présentation antérieure par le sommet de la tête (O.A.D., O.A.G.)

Présentation postérieure par l'occiput (O.P.D., O.P.G.)

Présentation par le siège (S.A.D., S.A.G.)

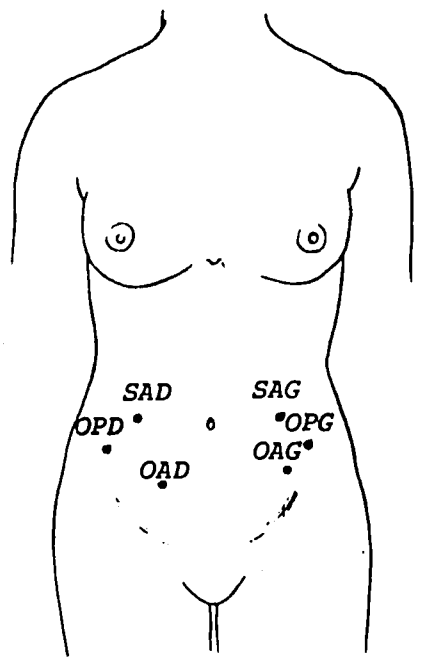

Figure 8: POINTS D'AUSCULTATION

Après auscultation de la femme, on mesure le tour de l'abdomen habituellement autour du nombril en se servant d'un mètre à mesurer. Cette mesure n'a aucune valeur diagnostique avant la 34e semaine. Si le pourtour augmente lentement ou n'augmente pas du tout après la 34e semaine, on peut avoir là un signe indiquant le décès du foetus ou un manque de croissance.

Si la patiente présente un large pourtour inhabituel, on peut soupçonner la présence de jumeaux, de fibromes, de diabète ou de l'hydrémie.

Après avoir terminé l'examen de l'abdomen, on doit enregistrer minutieusement les résultats sur la fiche de la femme. Si on découvre une anomalie, telle que la présentation par le siège, la femme doit être envoyée à un médecin ou au personnel de santé approprié.

RENSEIGNEMENTS: 4e PARTIE

QUESTIONS DE PRATIQUE

1. Quelles sont les trois choses qu'une auscultation peut vous apprendre?

2. Quel est la fréquence normale du coeur du foetus?

3. Quelle est la différence principale entre les battements de coeur du foetus et le pouls maternel?

4. Dans les présentations suivantes où entendrez-vous battre le coeur du foetus?

   a. présentation antérieure par le sommet de la tête ou vertex
   b. présentation postérieure par l'occiput
   c. présentation par le siège

5. Quand la mesure du pourtour de l'abdomen a-t-elle une valeur diagnostique?

RENSEIGNEMENTS: 4e PARTIE

REPONSES

1. La sage-femme saura après auscultation:

   a. si la fréquence du coeur du foetus est normale
   b. si le foetus est vivant
   c. la position et la présentation du foetus

2. La fréquence normale du coeur du foetus varie entre 120 et 160 battements à la minute, avec une moyenne de 140.

3. La différence principale entre le pouls de la mère et les battements de coeur du foetus, est que les battements du foetus sont plus rapides que le pouls de la mère et ressemblent beaucoup au tic-tac d'une montre placée sous un oreiller, alors que le pouls de la mère correspond à ses propres battements de coeur.

4. a. Dans la présentation antérieure du vertex on entend le coeur du foetus à côté de la ligne médiane de la partie inférieure de l'abdomen.

   b. Dans la présentation postérieure par l'occiput, le coeur du foetus s'entend sur les flancs de la partie inférieure de l'abdomen.

   c. Dans la présentation par le siège on entend le coeur du foetus, au niveau du nombril ou un peu plus haut.

5. Le pourtour de l'abdomen a de l'importance, après la 34e semaine, car il permet de découvrir le décès du foetus ou d'autres anomalies.

SOMMAIRE

Assurez-vous que vous comprenez les trois phases suivantes de l'examen de l'abdomen et leur raison d'être.

1. L'INSPECTION

   a. la dimension

   b. la forme: utérus, paroi abdominale

   c. les mouvements du foetus

   d. l'état de la peau

2. LA PALPATION

   a. pour déterminer la période de gestation: employer le travers des doigts

   b. du fond de l'utérus: détermine la présentation et la position

   c. latérale: localisation du dos du foetus et des membres

   d. du bassin: pour déterminer la portion engagée de la partie qui se présente

   e. la manoeuvre de Pawlik: pour repérer la tête du foetus (si elle n'est pas engagée), ainsi que pour juger sa dimension, sa flexion et sa mobilité

3. L'AUSCULTATION

   a. vérifier que le foetus est en vie

   b. fréquence cardiaque du foetus, régulière ou irrégulière

   c. confirmer la position et la présentation du foetus

   d. importance de la mesuration du tour de l'abdomen

Si vous n'avez pas compris l'une de ces phases, relisez cette partie de l'unité. Vous êtes prêt à passer l'Examen Final qui se trouve à la page suivante.

EXAMEN FINAL

1. Comment devez-vous préparer la femme avant un examen de l'abdomen?

2. Pourquoi doit-on vider la vessie avant l'examen de l'abdomen?

3. Quelles sont les cinq caractéristiques que vous notez en inspectant l'abdomen?

4. Comment palpez-vous pour évaluer la période de gestation?

5. Comment palpez-vous le fond de l'utérus et pourquoi?

6. Où placez-vous vos mains durant la palpation latérale et que pouvez-vous en apprendre?

7. Comment pouvez-vous déterminer si la tête est engagée ou non et que veulent dire ces termes?

8. Quelles sont les trois choses que vous pouvez apprendre en écoutant le coeur du foetus pendant la grossesse?

9. Faites coïncider la présentation marquée à gauche avec la position correcte d'auscultation mentionnée à droite:

PRESENTATION PAR	POSITION D'AUSCULTATION
a. le siège	1. flancs de l'abdomen inférieur (O.A.D., O.A.G.)
b. le vertex antérieur	2. au niveau du nombril ou au-dessus (S.A.D., S.A.G.)
c. l'occiput postérieur	3. a côté de la ligne médiane de l'abdomen inférieur (O.A.D., O.A.G.)

PREVIOUS PAGE BLANK

REPONSES A L'EXAMEN FINAL

1. La femme doit être étendue sur le dos sur le lit, avec un oreiller sous la tête. La vessie doit être vidée et on doit lui parler pour la mettre à l'aise.

2. Avant de faire un examen de l'abdomen, il est important de vider la vessie, car une vessie pleine déplacerait l'utérus, donnant ainsi une fausse idée de la hauteur du fond de l'utérus.

3. a. dimension de l'utérus
   b. forme de l'utérus
   c. forme de la paroi abdominale
   d. mouvements du foetus
   e. état de la peau

4. Quand on palpe pour estimer la période de gestation, on se sert du travers des doigts. On pose à plat entre le fond de l'utérus et le xiphoïde du sternum le nombre de doigts qui peuvent y tenir. La hauteur du fond atteint l'appendice xiphoïde à la 36e semaine d'une grossesse unique et aucun doigt ne peut y être inséré. A la 40e semaine, quand la tête du foetus entre dans la cavité du bassin, la hauteur du fond sera au-dessous du xiphoïde du sternum, de 3 à 4 travers de doigts.

5. Faisant face à la tête de la femme, posez vos mains sur les côtés du haut de l'utérus, les doigts fermés et arrondis autour du bord supérieur. Palpez doucement, mais délibérément, la masse du foetus, puis saisissez-le. La palpation du fond aide à déterminer si le foetus se présente par la tête ou par le siège et s'il a une position longitudinale ou transversale.

6. Pour palper latéralement, les mains doivent être posées sur les deux côtés de l'utérus, indiquant ainsi où se trouve le dos du foetus et ses membres.

7. En palpant le bassin: on dit que la tête est engagée, lorsque le diamètre le plus large de la tête du foetus a passé le bord du bassin. On dit que la tête n'est pas engagée, si son diamètre le plus large n'a pas passé à travers le bord du bassin.

8. a. on vérifie que le foetus est vivant
   b. si la fréquence cardiaque du foetus est régulière ou irrégulière
   c. on confirme la position et la présentation du foetus

9. a. 2
   b. 3
   c. 1

BIBLIOGRAPHIE

Lwa, R. A. and Friedman, M. Midwifery. London: Stapel Press, 1972.

Myles, Margaret F. A Textbook for Midwives. Edinburgh: The English Language Book Society and Churchill Livingstone, 1975.

Stanley, Clayton; Fraser, Donald; and Lewis, T. Obstetrics. London: Edward Arnold, Ltd., 1966.

EVALUATION DE L'UNITE

Titre de l'unité 232. Examen de l'abdomen d'une femme enceinte . . .

Etudiant _____

Cours d'étude _____ Niveau d'étudiant _____

Cochez: S'agit-il d'une révision?____ ou de nouvelles informations?____

Temps employé _____ Date _____

---

1. Signalez les erreurs que vous avez faites dans vos réponses aux Questions de Pratique et aux questions de l'Examen Final. Indiquez ci-dessous la question et la page. Ceci nous aidera à perfectionner l'unité.

ERREURS DANS LES QUESTIONS DE PRATIQUE		ERREURS DANS L'EXAMEN FINAL	
Question	Page	Question	Page

(Au besoin, continuez au verso.)

---

2. Cette unité sera utilisée par d'autres étudiants; votre évaluation facilitera la rédaction définitive. Expliquez vos réponses, s'il vous plaît.

   a. Le texte était-il clair? Oui___ Non___. Si non, précisez._____

   b. Les illustrations étaient-elles utiles? Oui___ Non___. Si non, précisez. _____

   c. L'unité était-elle suffisamment longue? Oui___ Non___. Si non, expliquez._____

   d. Les Questions de Pratique suffisaient-elles à bien réviser les matières? Oui___ Non___. Si non, spécifiez._____

   e. Les objectifs étaient-ils clairs? Oui___ Non___. Si non, expliquez.

   f. Le texte était-il trop difficile ____ ou trop facile ____?

   g. L'unité était-elle instructive? Oui___ Non___. Si non, expliquez.

   h. Pensez-vous à employer d'autres unités auto-didactiques dans vos études? Oui___ Non___. Si non, expliquez._____

   i. Quels procédés de suite conviennent à cette unité? Conférence_____ Discussion_____ Expérience clinique____Autre (précisez)_____ Aucun ____

3. Si vous avez d'autres remarques, écrivez-les au verso. Après avoir terminé l'évaluation, donnez-la à l'enseignant.